

# Недостаточность кровообращения в вертебрально-базилярной системе и периферические кохлеовестибулярные синдромы

*Н.С. Алексеева*

Вестибулярные нарушения, возникающие в результате недостаточности кровообращения в вертебрально-базилярной системе (ВБС), представляют собой изолированные или сочетанные эпизоды острой ишемии структур внутреннего уха и корешка VIII нерва, а также симптомы их хронического ишемического поражения. При сосудистых нарушениях в ВБС, возникающих на фоне атеросклероза и артериальной гипертонии, периферическое головокружение и нистагм могут быть самыми ранними признаками болезни, адекватная диагностика которых чрезвычайно важна.

Клинико-анатомические исследовательские работы, посвященные изучению морфологических изменений внутреннего уха у лиц пожилого возраста, указывают на частое выявление атеросклеротического поражения ветвей основной артерии и признаков гипертонической ангиопатии [3, 4, 6]. Артериальная гипертония и атеросклероз приводят к развитию многообразных изменений в артериальной системе головного мозга, а редуцированный мозговой кровоток является причиной возникновения дегенеративных изменений в структурах внутреннего уха. При артериальной гипертонии наиболее тяжелые изменения обнаруживаются в интрацеребральных артериях микроциркуляторного русла диаметром 70–500 мкм [2, 5]. Именно эти сосуды обеспечивают кровоснабжение периферического отдела вестибулярного анализатора.

**Наталья Степановна Алексеева** – докт. мед. наук, отоневролог, ведущий научный сотрудник ГУ НИИ неврологии РАМН.

При анализе данных форм патологии принципиально важным является системный подход в оценке кохлеовестибулярного комплекса как единой анатомической структуры, а также взаимоотношения его функций и состояния кровоснабжения. С учетом этого нами было проведено исследование периферических кохлеовестибулярных синдромов (ПКВС), обусловленных недостаточностью кровообращения в ВБС, на основе комплексного анализа вестибулярной и слуховой функций – с применением современных компьютерных методов их регистрации и сопоставлением полученных показателей с уровнем артериального давления, параметрами центральной гемодинамики, состоянием кровотока в ВБС, изменениями вещества мозга по данным нейровизуализации.

## Общая характеристика больных и методов исследования

Периферические кохлеовестибулярные нарушения при вертебрально-базилярной недостаточности на фоне артериальной гипертонии и атеросклероза были исследованы у 45 больных (16 мужчин и 29 женщин, средний возраст  $57 \pm 14$  лет, разброс значений – от 28 до 76 лет). Все больные были обследованы амбулаторно в научно-консультативном отделении Института неврологии РАМН.

Отоневрологическое обследование проводили по общепринятой классической методике, предложенной Н.С. Благовещенской [1]. Функцию вестибулярного анализатора исследовали с использованием вестибулярной лаборатории OCTAVUS фирмы HORTMANN (Германия), проводили би-

термальную калорическую и дозированную вращательную пробы. Определение основных параметров центральной гемодинамики осуществляли с использованием метода импедансной компьютерной тахоосциллографии на приборе АПКО-8-РИЦ (РуссИнЦентр, Россия). Структурные изменения магистральных артерий головы изучали с помощью УЗДГ, дуплексного сканирования, а ряде случаев – с помощью МР-ангиографии. Структурные изменения мозга и ликворных пространств оценивались на основании данных МРТ и КТ.

Статистическая обработка проведена в лаборатории медицинской информатики Института неврологии РАМН.

## Результаты и обсуждение

Все обследованные больные с ПКВС имели “мягкую” форму артериальной гипертонии и относительно стабильные цифры центральной гемодинамики с умеренным снижением величин ударного и минутного объемов крови (соответственно  $68,6 \pm 14,3$  мл и  $4,9 \pm 1,0$  л).

Клиническая картина ПКВС у обследованных больных с артериальной гипертонией и атеросклерозом имела ряд отличительных черт. Начало заболевания характеризовалось развитием острого приступа головокружения системного характера, который сопровождался тошнотой, рвотой, падением, иногда потерей сознания, иногда в сочетании с одновременными слуховыми симптомами (например, острой односторонней тугоухостью, протекающей по типу инфаркта внутреннего уха), так и без них. В ряде случаев наблюдавшиеся приступы напоминали

таковые при болезни Меньера. До развития приступа головокружения больные отмечали появление шума и резкое снижение слуха, чаще более выраженное на одно ухо. Слуховые нарушения были выражены достаточно умеренно и чаще характеризовались нарушением разборчивости речи.

При наличии ПКВС у 28 больных выявлялся двусторонний мелкий, преобладающий в одну сторону нистагм, а у 9 больных – также и односторонний нистагм. Односторонний нистагм сочетался с гармоничным отклонением рук и туловища в сторону медленного компонента нистагма, что характерно для ПКВС в остром периоде заболевания. Наличие двустороннего нистагма при ПКВС указывает на одновременное ишемическое поражение периферических и центральных вестибулярных структур, что может косвенно свидетельствовать о диффузном поражении сосудов ВБС на фоне артериальной гипертонии и атеросклероза.

Экспериментальные вестибулярные пробы у большинства больных выявляли двусторонние гиперрефлексии (63% случаев – вправо и 64% – влево), что соответствовало в основном острому периоду болезни. Реже выявлялись двусторонние гипорефлексии (33% – вправо и 31% – влево), соответствовавшие периоду ремиссии заболевания. Асимметрия по лабиринту была выявлена у 25 (56%) больных, при этом односторонняя вестибулярная гиперрефлексия сочеталась с односторонним снижением слуха, что и составляло клиническую основу ПКВС.

Асимметрия нистагма по направлению (признак центрального поражения) была выявлена у единичных больных – 7 (16%) и указывала на одновременную ишемию передне-латеральных отделов варолиева моста и периферических кохлеовестибулярных структур. Оценка всех компонентов вестибулярной реакции (нистагма, вегетативных и сенсорных проявлений) характеризовалась их гармоничным соответствием. Нарушений оптокинетического нистагма у больных с ПКВС не выявлено.

Нарушения слуховой функции были выявлены у всех больных с ПКВС, однако они носили различный характер (табл. 1).

Как видно из табл. 1, особенностью слуховых нарушений в этой группе явилось наличие сенсоневральной тугоухости, причем у большинства больных она носила двусторонний характер. Кондуктивная тугоухость выявлена у больных с сопутствующим поражением среднего уха рубцово-адгезивного характера. В пользу диагноза кондуктивной тугоухости свидетельствовали тесты латерализации звука в опыте Вебера (в сторону хуже слышащего уха) и данные отоскопии (рубцовый процесс барабанной перепонки). У 17 больных выявлена односторонняя глухота, которая соответствовала диагнозу острой ишемии улитки или внутреннего уха.

Основным признаком острой сосудистой патологии внутреннего уха являлась внезапная потеря слуха на одно ухо (редко оба), которая сопровождалась приступообразным системным вращательным головокружением, нарушением равновесия, падением. В редких случаях головокружение отсутствовало. Острая ишемия внутреннего уха развивалась на фоне колебаний артериального давления в сочетании с гипоплазией и атеростенозом позвоночных артерий, аномалией отхождения позвоночных артерий, нарушением сердечного ритма (пароксизмальная тахикардия), нарушением венозного оттока и повышением вязкости крови (рисунок).

В работе нами была поставлена задача установления у обследованных лиц взаимосвязи между возникновением ПКВС и наличием конкретной патологии сосудов ВБС – с учетом того факта, что до настоящего времени отсутствуют методы визуализации патологических изменений кровотока в мелких артериях, кровоснабжающих корешки VIII нерва и внутреннее ухо. При проведении корреляционного анализа нами была выявлена достоверная связь между наличием ПКВС и разнообразными формами патологии позвоночной артерии ( $p = 0,047$ ). Это позволило сделать вывод о наличии строгих анатомо-физиологических предпосылок, на фоне которых развивается ПКВС. При этом ПКВС отмечались как на стороне измененной позвоночной артерии, так и на противоположной стороне.

Нами были выделены четыре неследующих варианта аномалий со-

**Таблица 1.** Частота слуховых нарушений у больных с ПКВС ( $n = 45$ )

| Типы слуховых нарушений    | Справа | Слева |
|----------------------------|--------|-------|
| Сенсоневральная тугоухость | 73%    | 51%   |
| Кондуктивная тугоухость    | 16%    | 11%   |
| Практическая глухота       | 20%    | 18%   |

судов ВБС, при наличии которых у больных развивается ПКВС.

1. Редуцированная передняя нижняя артерия мозжечка на стороне, противоположной гипоплазированной позвоночной артерии (47% больных с ПКВС). Известно, что классическим вариантом является симметричное развитие передней нижней и задней нижней артерий мозжечка. Однако достаточно часто передняя нижняя артерия мозжечка доминирует на стороне гипоплазированной позвоночной артерии, редуцирована на противоположной и не имеет коллатералей с задне-нижней артерией мозжечка. Передняя нижняя артерия мозжечка участвует в кровоснабжении латеральных отделов варолиева моста, средней ножки мозжечка и нередко – внутреннего уха. Наличие редуцированной передней нижней артерии мозжечка является основанием для развития ишемии лабиринта и корешка VIII нерва в результате ухудшения кровоснабжения периферических вестибулярных структур.

2. Различные варианты аномалий числа и происхождения пенетрирующих артерий, которые участвуют в кровоснабжении лицевого и преддверно-слухового нерва (22%). Наиболее частым вариантом является наличие одного из этих сосудов проксимальнее, а другого – дистальнее области моста, на уровне которой передняя нижняя артерия мозжечка пересекает вестибулярный нерв в мосто-мозжечковом углу. Таким образом, становится понятным одновременное ишемическое поражение проксимальных отделов корешка вестибулярного нерва, латеральных отделов моста, средней ножки мозжечка и корешка лицевого нерва.

3. “Базиллярный сепаратизм” – разделение потоков крови в основной артерии, обусловленное значительной асимметрией диаметров позвоночных артерий (36% больных с ПКВС). При этом происходит разделя-

**Таблица 2.** Частота структурных изменений мозга и изменений ликворных пространств по данным МРТ/КТ у больных с ПКВС

| Виды морфологических изменений в стволе, мозжечке, больших полушариях мозга    | МРТ (n = 44) | КТ (n = 45) |
|--|--------------|-------------|
| Расширение субарахноидальных пространств супра- и субтенториальной локализации | 25 (56%)     | 15 (33%)    |
| Очаговые изменения в полушариях (лейкоареоз)                                   | 16 (36%)     | 14 (31%)    |
| Очаговые изменения в стволе  | 8 (18%)      | 5 (11%)     |
| Очаговые изменения в мозжечке  | 9 (21%)      | 6 (14%)     |

ное гомолатеральное кровоснабжение половины ствола и затылочной доли. Данный феномен зависит от относительных размеров позвоночных артерий и начальных отрезков задних мозговых артерий.

4. Отсутствие задних соединительных артерий (9% больных с ПКВС), что приводит к разобщению виллизиева круга и ухудшению условий компенсации кровоснабжения.

Следует добавить, что более чем у половины больных нами были выявлены также деформации и стенозы внут-

ренних сонных артерий (сочетанное поражение сосудистых бассейнов на фоне артериальной гипертонии и атеросклероза).

Таким образом, те или иные сосудистые анатомо-физиологические предпосылки для формирования ПКВС были выявлены нами почти в 80% случаев.

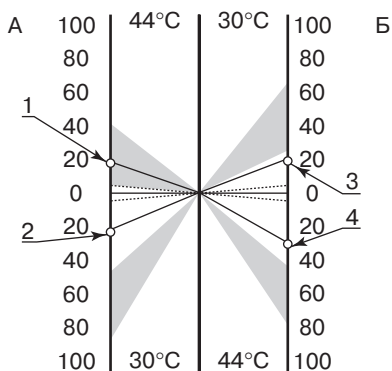
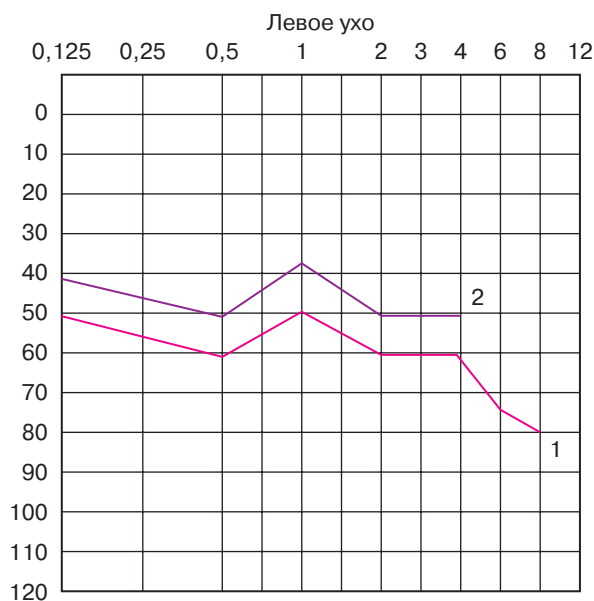
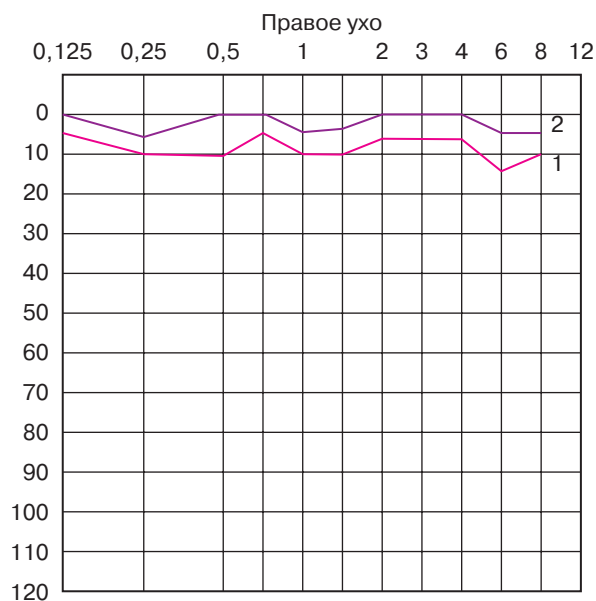
У больных ПКВС нами был проанализирован характер сочетанной симптоматики со стороны различных отделов центральной нервной системы (ЦНС). Частота сочетаний ПКВС с очаговыми поражениями центральных ве-

стибулярных структур (n = 45) представлена ниже:

| Структуры                 | Частота наблюдений |
|---------------------------|--------------------|
| Средний мозг              | 4,4%               |
| Варолиев мост             | 80%                |
| Продолговатый мозг        | 4,4%               |
| Мозжечок                  | 22%                |
| Полушария головного мозга | 11%                |

Как видно из этих данных, у большинства пациентов (80%) ПКВС сочетался с симптомами поражения варолиевого моста, что обусловлено единым источником кровоснабжения периферических вестибулярных структур, ядер моста и соответствующих центральных путей из ветвей передней нижней артерии мозжечка и пенетрирующих артерий ствола головного мозга.

Подтверждением указанных клинических данных стали результаты исследования структурных изменений в веществе мозга по данным методов нейровизуализации (табл. 2).



Аудиограмма, вестибулограмма больного с периферическим головокружением. На верхней части рисунка представлена тональная аудиограмма с нормальным слухом на правое ухо и снижением слуха слева по воздушной и костной проводимости (более на высокие частоты). По оси абсцисс – тоны относительно средней частоты (1000 Гц); по оси ординат – снижение слуха в децибелах. Обозначения: 1 – воздушная тональная аудиометрия; 2 – костная тональная аудиометрия. На нижней части рисунка – вестибулограмма, отражающая двустороннее снижение функции при битермальной калорической пробе у больного с гипоплазией правой позвоночной артерии. А – битермальная калоризация правого лабиринта; Б – битермальная калоризация левого лабиринта; 1, 4 – частота нистагма в период кульминации при t = 44°C; 2, 3 – частота нистагма в период кульминации при t = 30°C.

**Таблица 3.** Эффективность Бетасерка в лечении кохлеовестибулярного синдрома (n = 45)

| Динамика      | Симптомы       |         |            |         |                |         |
|---------------|----------------|---------|------------|---------|----------------|---------|
|               | головокружение |         | шум в ушах |         | снижение слуха |         |
|               | 30 дней        | 60 дней | 30 дней    | 60 дней | 30 дней        | 60 дней |
| Исчезновение  | 26 (60%)       | 9 (36%) | –          | –       | –              | –       |
| Уменьшение    | 16 (64%)       | 6 (64%) | 6 (24%)    | 6 (24%) | 11 (44%)       | 1 (44%) |
| Без изменений | 3 (10%)        | –       | 4 (19%)    | –       | 14 (56%)       | 4 (56%) |
| Ухудшение     | –              | –       | 1 (5%)     | –       | –              | –       |

Как видно из табл. 2, развитие ПКВС в большинстве случаев происходит на фоне тех или иных органических изменений в веществе мозга и/или изменений со стороны ликворных пространств различной локализации. Очаговые изменения в полушариях чаще всего соответствовали перивентрикулярным изменениям по типу лейкоареоза, характерным для больных с артериальной гипертонией. Выявленные очаги малых размеров в стволе и мозжечке подтверждали отоневрологический диагноз одновременной ишемии в бассейне артерий, кровоснабжающих ствол мозга и внутреннее ухо.

Лечение ПКВС представляет собой важную и непростую проблему, особенно с учетом частоты этих состояний и их серьезного отрицательного влияния на качество жизни больных.

В неврологической практике широкое распространение в лечении периферического головокружения получили препараты с сосудорасширяющими и ноотропными свойствами – вазобрал, циннаризин (обладающий дополнительным умеренным антигистаминным эффектом), фезам и др. Более специфическое действие в отношении головокружений системного характера, обусловленных различными состояниями, оказывает препарат Бетасерк [7]. Действующим веществом в составе Бетасерка является бетагистин гидрохлорид – агонист гистаминовых H<sub>1</sub>-рецепторов (постсинаптических) и мягкий антагонист H<sub>3</sub>-рецепторов, локализованных на пресинаптической мембране. Многочисленными исследованиями показано, что Бетасерк улучшает микроциркуляцию и

увеличивает кровоток в системе базиллярной артерии и артериях внутреннего уха, а также снижает электрическую активность нейронов вестибулярных ядер. Блокада Бетасерком пресинаптических H<sub>3</sub>-рецепторов способствует увеличению высвобождения гистамина и некоторых других нейротрансмиттеров в синаптическую щель.

Всем больным с ПКВС, находившимся под нашим наблюдением, проведен стандартный курс лечения Бетасерком без какого-либо видоизменения базовой проводимой терапии (гипотензивной, нейрометаболической и др.). Препарат назначался в таблетках по 16 мг 3 раза в день в течение 2 мес.

Как видно из табл. 3, после проведенного курса лечения Бетасерком головокружение полностью прекратилось у 26 (60%) и уменьшилось у 16 (38%) больных; у трех пациентов с головокружением эффекта от лечения не наблюдалось. Шум в ушах уменьшился только у 6 пациентов, определенное улучшение слуха имело место у 11 больных. Ни в одном случае не отмечено непереносимости Бетасерка или каких-либо серьезных побочных эффектов препарата; лишь у единственного пациента зарегистрировано некоторое усиление шума в ушах на фоне проводимой терапии.

Таким образом, наш опыт свидетельствует о высокой эффективности Бетасерка в отношении основной субъективной симптоматики (и в первую очередь в отношении системного головокружения) у больных с ПКВС сосудистого генеза.

Проведенное исследование в полной мере демонстрирует современ-

ные возможности расширенного отоневрологического и нейровизуализационного обследования (включающего компьютерную электронистагмографию, тахоосциллографию, слуховые вызванные потенциалы, дуплексное сканирование, МРТ и др.) в тонкой диагностике кохлеовестибулярных синдромов, соответствующих различным уровням поражения ЦНС и с высокой частотой развивающихся на фоне тех или иных анатомо-физиологических сосудистых предпосылок.

Следует подчеркнуть, что ПКВС формируются на сравнительно ранней стадии основных сосудистых заболеваний (артериальной гипертонии, атеросклероза) и являются, таким образом, важнейшим и недооцениваемым “индикатором” цереброваскулярного неблагополучия. Напротив, центральное поражение вестибулярных/слуховых путей и ядер (например, в результате лакунарных инфарктов в стволе мозга) обычно имеет место уже на фоне длительно существующей артериальной гипертонии и/или окклюзирующих процессов магистральных артерий головы. По нашему мнению, привлечение внимания неврологов к своевременной диагностике ПКВС, адекватной оценке их причин и прогноза имеет не только собственно терапевтическое, но и большое профилактическое значение.

### Список литературы

1. Благовещенская Н.С. Отоневрологические симптомы и синдромы. М., 1990.
2. Верещагин Н.В. и др. Патология головного мозга при атеросклерозе и артериальной гипертонии. М., 1997.
3. Салазкина В.М. и др. Дисциркуляция в вертебрально-базиллярной системе при патологии шейного отдела позвоночника. М., 1977.
4. Baloh R.W. // Cerebrovasc. Dis. 1992. V. 2. P. 3.
5. Caplan L.R. // Stroke. 2001. V. 31. P. 2011.
6. Grad A.S., Baloh R.W. // Arch. Neurol. 1989. V. 46. P. 783.
7. Лавров А.Ю. // Неврол. журн. 2001. № 2. С. 35. ●