Ранения глаз резиновыми пулями

Гундорова Р.А., Катаев М.Г., Быков В.П., Капитонов Ю.А., Синельщикова И.В., Горбачева О.А.

Eye injuring by rubber bullets

R.A. Gundorova, M.G. Kataev, V.P. Bykov, Yu.A. Kapitonov, I.V. Sinelshikova, O.A. Gorbacheva

NII GB named after Gelmgoltsa, Moscow

Purpose: to summarize clinical features of ocular and orbital wounds caused by rubber bullets and to suggest ways of managing to achieve proper functional and cosmetic result.

Materials and methods: A retrospective analysis of 21 cases of ocular and orbital injuries by rubber bullets of 9-mm and 15,3-mm caliber is presented. Prescription of injuries varied from 1 day to 18 months. Examination included biomicroscopy, x-ray photography, CT, ultrasound scanning. The patients were treated with therapeutic facilities, eyeball removal conjoint with reconstruction of fornices and fitting artificial eye, restoration of orbital shape, step-by-step reconstruction of eyelids.

All patients underwent surgical treatment.

Results: The eyeball was saved in 3 of 21 patients, 2 of them regained full vision. 18 eyes were enucleated. In 19 patients there were involvement of eyelids (central coloboma, bruising wound of medial canthus area, perforations. In 86% of cases conjunctival fornices and parabulbar soft tissue were injured. In 67% comminuted fractures of orbital rims and walls were found. Only in 6 cases a bullet was still in the wound on admission to hospital. In all cases of eyeball removal (evisceration as a rule) eye prostheses were fitted properly. Orbital shape restoration and eyelids reconstruction produced good results.

Conclusion: Examination should include cranioorbital CT scanning and cranial damage assessment. Primary wound closure should be avoided if excessive tissue swelling and hemorrhage are present. Primary closure and eyeball removal are recommended to be performed. Eyelid reconstruction and orbital plastics are planned for remote period.

Введение

Поражения органа зрения в структуре травматических повреждений составляет от 2 до 15% от общего числа травм [Р.А. Гундорова с соавт., 1989, 1991, 1996].

Тяжелые осложнения раневого процесса в 73% случаев являются следствием огнестрельной и взрывной травмы **глаза**, существенно участившейся в последние годы и в 57,5% случаев происходящей в быту [Р.А. Гундорова, Е.Н. Вериго, М.М. Шишкин, Э.В. Бойко, 2002].

Особый интерес и трудности в диагностике и лечении представляют **ранения резиновыми пулями**, вызывающие полиморфные изменения в орбите и **глазном** яблоке.

Остается открытым вопрос о целесообразности и показаниях к удалению **пули** из орбиты. В ряде случаев отмечается отсутствие в орбите и смежных отделах (пазухи, полость черепа) инородного тела (пули) при наличии входного отверстия и значительных разрушений орбиты и **глазного** яблока. По данным Lavy T. (2003), на момент обращения пациента к врачу**пуля** находилась в раневом канале в 21% случаев.

Травма орбиты, придаточного аппарата **глазного** яблока, парабульбарных тканей в результате боевых огнестрельных**ранений** носит тяжелый характер. Lavy T. (2003) обследовал пациентов, получивших **ранения** во время палестино-израильской войны **резиновыми пулями** больших размеров (диаметром 4 см, длиной 15 см). У 54% **раненых** были рваные раны век и кожи, у 40% – гифема, у 38% – разрыв **глазного** яблока, у 33% – перелом орбиты, у 26% – повреждение сетчатки. С другой стороны, по данным Jaouni Z.M. (1997), **ранения резиновыми пулями** гораздо чаще, чем ранения боевыми пулями, заканчивались энуклеацией глаза. Очевидно, что последствия таких ранений, в случаях необходимости энуклеации глаза, существенно сказываются на возможности протезирования, подвижности протеза, а также на форме и функции век.

Резиновые пули в нашем исследовании существенно отличаются по размерам и травматическим характеристикам, что делает работу актуальной.

Цель исследования

Учитывая практическую значимость данного вопроса, в задачу исследования включено изучение особенностей клиники, диагностики и тактики ведения больных с огнестрельными ранениями орбиты **резиновыми** пулями.

Материал и методы исследования

В течение 2006-08 гг. под наблюдением находилась группа из 21 больного, перенесшего огнестрельное

ранение глаз резиновыми пулями из таких видов оружия, как «Оса», «Вальтер РР», «Макарыч», «Наганыч».
Техническая характеристика оружия. Ствольные пистолеты и револьверы «Макарыч», «Наганыч», «Вальтер РР», «Викинг», «Эскорт» с резиновыми пулями являются оружием самообороны и разрешены на территории РФ. Пули этих видов оружия калибра 9 мм имеют сферическую форму, выполнены из литой резины, масса пули 0,7 г, начальная скорость пули у первых трех моделей 275 м/с, у двух последних - 320-340 м/с (рис. 1, справа).
Пистолет самообороны «Оса», бесствольный ПБ-4-1 мл, снабжен патроном с резиновой пулей диаметром 15,3 мм и длиной 25 мм, цилиндрической формы, выполненной из литой резины со стальным сердечником, масса пули 11,4 г, начальная скорость 120 м/с (рис. 1, слева).
График (рис. 2) демонстрирует зависимость кинетической энергии резиновых пуль, выпущенных из различного оружия, от расстояния.
Клиническая характеристика ранений
Из 21 пациента 6 получили ранение из 9-мм оружия, 15 - из пистолета «Оса» (15,3 мм).
Методы исследования включали в себя: биомикроскопию, рентгенографию, КТ, УЗИ, фотодокументацию. Обычная рентгенография носила вспомогательный характер, ведущую роль в исследовании костных и мягкотканных структур орбиты, в локализации инородных тел играла компьютерная томография.
Давность ранений на момент госпитализации в отдел травматологии МНИИГБ им. Гельмгольца составила от 1 дня до 18 мес.
Веки были повреждены у 19 раненых, у 18 из 21 имело место тяжелое повреждение глазного яблока. У 9 пациентов пуля вошла в орбиту через глазную щель, повредив края век, у 5 - через внутренний угол глаза, в остальных 7 случаях раны локализовались по краям орбиты.
Повреждения имели следующий характер.
Веки: краевые разрывы с формированием стягивающих рубцов или колобомы центральной части век длиной 6-12 мм и высотой 2-4 мм (11 случаев) (рис. 3), размозженная рана в области внутреннего угла (5) (рис. 4), сквозное ранение века без повреждения края (5). У 7 раненых наблюдался птоз или ретракция верхнего века.
Глазное яблоко: открытую корнео-склеральную рану получили 9 пострадавших, размозжение глазного яблока - 8, тупую травму с разрывом заднего полюса - 1, с формированием рубца в макулярной зоне - 1, у 2 больных отсутствовали повреждения глазного яблока. Во всех случаях травмы глазного яблока с повреждением склеры/ро го ви цы (81% от общего числа раненых) наблюдались прогрессирующая субатрофия, тотальный гемо фтальм или, как результат, фиброз стекловидного тела и внутренних оболочек.
Парабульбарные ткани (у 86% пациентов): обширные дефекты конъюнктивальных сводов (рис. 5), рубцовое сращение глазного яблока с орбитой, грубые обширные рубцы мягких тканей орбиты. Подобные изменения определялись визуально, пальпаторно и с помощью КТ.
Кости орбиты: у 67% пациентов имели место оскольчатые переломы стенок или краев орбиты, у 4 пациентов переломов не было (рис. 6).
На момент первичной хирургической обработки инородные тела были обнаружены в глазу и орбите в шести случаях (два - пули калибра 9 мм, четыре - калибра 15,3 мм). В остальных случаях инородных тел в орбите не было.
Методы лечения
В общей сложности пациентам было выполнено 67 операций, из них до поступления в отдел травматологии МНИИ ГБ им. Гельмгольца (25): эвисцерация/эну клеа ция - 6, ПХО ран век и глазного яблока - 19; после по ступления в отдел травматологии (42): эвисцерация - 12, реобработка/ПХО/первичная реконструкция ран век/сводов - 11, отсроченная пластика культи - 6, пластика орбиты - 6, реконструкция век/сводов - 6, устранение косоглазия - 1.
Глаз был сохранен как анатомический и функциональный орган у 3 пациентов (14%).
Для пациентов, оперированных по месту получения травмы и обратившихся в МНИИ ГБ им. Гельмгольца для продолжения лечения, была разработана следующая тактика.
При наличии субатрофии и деформации век: эвисцерация с формированием культи и протезированием, затем серия из 2-3 реконструктивных операций на веках. Следует отметить, что во время эвисцерации, как необходимый этап, выполнялась реконструкция поврежденного конъюнктивального свода либо местными тканями, либо с пересадкой свободных лоскутов слизистой губы. Только такая тактика позволяла протезировать полость протезами стандартной формы.

При отсутствии глаза и развитии анофтальмического синдрома через 6-18 месяцев выполнялось отсроченное формирование культи и протезирование.
Реобработка ран век проводилась в сроки до 10 дней после травмы в случае расхождения первичных швов или грубой деформации век, препятствующей протезированию. ПХО ран век у пациентов, первично поступивших в институт, проводилась на 1-7-й день в зависимости от степени отека и воспаления тканей.
При дефектах тканей (мягких тканей, кожи, конъюнктивы, слезных протоков) ПХО включала реконструктивные компоненты.
Для орбитальной имплантации (формирование опорно-двигательной культи и контурная пластика орбиты) применялся только Карботекстим.
Результаты
Из 21 пациента только у 3 сохранилось предметное зрение (Vis от 0,06 до 1,0). Характерно, что в этих глазах не было открытой (проникающей) раны. В остальных случаях (с разрывами склеры и роговицы) уже в ближайшие дни после травмы наблюдалось либо светоощущение с неправильной проекцией света, либо отсутствие такового.
Несмотря на ПХО корнео-склеральных ран, глаза с открытой травмой не удалось сохранить ни в одном случае.
ПХО ран век, проведенная в неблагоприятных условиях, в 14 из 19 случаев потребовала вторичного вмешательства из-за расхождения швов и деформации век (рис. 7).
Эвисцерация с пластикой опорно-двигательной культи имплантатом из Карботекстима принесла хорошие и удовлетворительные результаты. Протез занимал правильную позицию в орбите по вертикали, глубине и осевому наклону. Однако подвижность культи и протеза была низкой из-за рубцов конъюнктивальных сводов и мягких тканей орбиты, обычно сращенных с костью. Первичная пластика конъюнктивальных сводов во время эвисцерации во всех случаях обеспечила стабильное положение протеза (рис. 8).
Осложнений, связанных с имплантацией Карбо текс ти ма, не наблюдалось.
Многоэтапные реконструктивные вмешательства на веках во всех случаях закончились восстановлением правильной или почти правильной формы век (рис. 9-13).
Обсуждение
По нашему мнению, клинические особенности ранений области орбиты обусловлены физическими свойствами резиновых пуль и анатомическим строением орбиты.
Как видно из графика (рис.1), кинетическая энергия пуль при вылете из ствола достаточно высока, причем для 9 мм оружия характерно ее быстрое уменьшение. Это объясняется относительно большими размерами пули при малой массе (всего 0,7 г). Пули от «Осы» имеют значительно большую энергию и расстояние ее сохранения, благодаря значительно большей массе (11,4 г), даже при меньшей начальной скорости (120 м/с).
В момент соприкосновения резиновой пули с мягкими тканями происходит их взаимная деформация. Мягкие и твердые ткани в десятки раз уступают по прочности литой резине, они рвутся, размозжаются и смещаются, в то время как ранящий агент лишь сжимается, как пружина. После этого пуля принимает исходную форму с той энергией, которая была затрачена на сжатие и двигается в противоположном направлении. При этом в зависимости от глубины проникновения, она может застрять в раневом канале или вылететь из раны. Поскольку раневой канал обычно бывает широким и относительно коротким, а пуля имеет большие размеры, она чаще всего не задерживается в ране.
Второй важной особенностью ранения орбиты резиновой пулей является обязательная тяжелая контузия всех мягких тканей внутри костной воронки, разрывы оболочек глазного яблока и даже отрыв зрительного нерва за счет ударной волны без прямого контакта глазного яблока и нерва с пулей или при касательном повреждении. Переломы краев орбиты происходят только при непосредственном контакте с резиновой пулей, тонкие стенки также могут быть сломаны ударной волной.
Интраокулярные повреждения (хориоретинальные рубцы) были результатом контузии. Разрывы капсулы глаза были несовместимы с его жизнеспособностью. Поэтому лечение пострадавших носило преимущественно реконструктивный характер в отношении придаточного аппарата глаза и орбиты.
Эвисцерация с пластикой сводов в ранние сроки после травмы (1-2 недели) давала лучшие результаты при протезировании. Наиболее важным моментом является первичное формирование нижнего конъюнктивального свода, состоятельность которого определяет качество дальнейшего протезирования.

Выводы

1. Прямое попадание резиновой пули в глазное яблоко приводит к его разрыву и гибели, касательное ранение - к контузионным повреждениям разной степени.
2. Характерные повреждения для ранений из пистолета «Оса» - большие разрывы век с размозжением краев, травма экстраокулярных мышц, переломы краев и стенок орбиты; из пистолетов калибра 9 мм - краевые колобомы век, переломы тонких стенок орбиты.
3. Раннее удаление бесперспективного глаза с одномоментной реконструкцией конъюнктивальных сводов обеспечивает корректное протезирование.
4. Этапная реконструкция век и контурная пластика орбиты выполняются в отдаленном периоде.

Рис. 1. Резиновые пули: слева от пистолета «Оса», справа от пистолета «Макарыч»

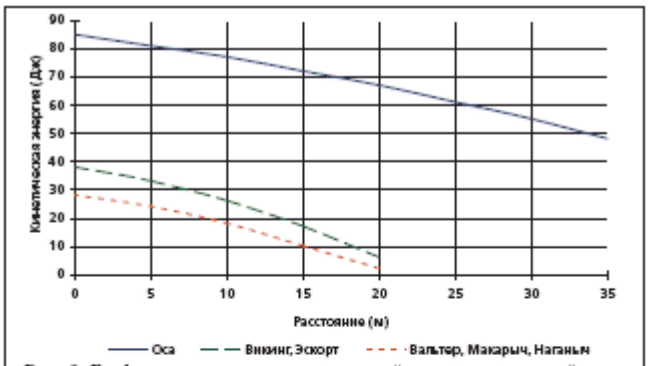

Рис. 2. График зависимости кинетической энергии резиновой пули от расстояния для разных видов оружия

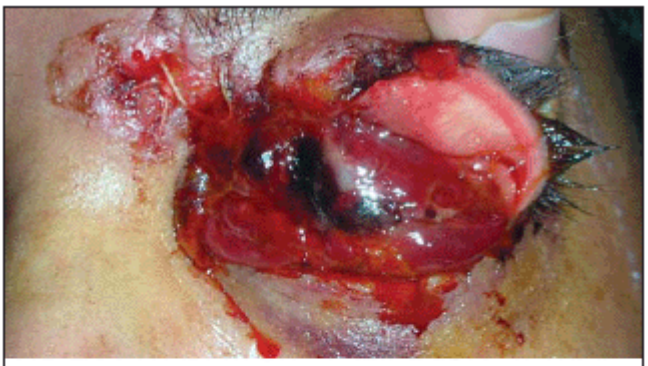

Рис. 4. Размозжение внутреннего угла

Рис. 3. Центральная колобома века

Рис. 5. Нижний симблефарон в результате размозжения конъюнктивы

Рис. 6. Переломы стенок орбиты (пистолет «Оса»)

Рис. 7. Расхождение первично ушитой раны

Рис. 8. Положение протеза после эвисцерации с первичной реконструкцией нижнего свода. До реконструкции века

Рис. 9. Пример 1: ранение из пистолета «Оса»

Рис. 10. Пример 1: результат лечения через 2 года

Рис. 11. Пример 2: атрофия глазного яблока, колобомы век

Рис. 12. Пример 2: после энуклеации и протезирования

Рис. 13. Пример 2: после реконструкции век с пересадкой ресниц

Литература

1. Гундорова Р.А., Степанов А.В., Кваша О.И., Полякова Л.Я., Петриашвили Г.Г. Специфика боевой травмы глаз мирного времени. Вестн. офтальмол., 1994, №3, с. 7-10.
2. Гундорова Р,А., Кваша О.И. Особенности клиники и лечения боевой и криминогенной огнестрельной травмы. Офтальмоло ги ческий журнал, №1, 1996, с. 27-31.
3. Гундорова Р,А., Быков В.П., Петриашвили Г.Г., Лекишвили Г. Клинические аспекты поражения глаз газовым огнестрельным оружием самообороны. Вестн. офтальмол., 1996, с. 10-12.
4. Даниличев В.Ф., Шишкин М.М. Современные методы хирургического лечения боевых огнестрельных ранений глаз. Воен.-Мед. Журнал, 1997, 318 (5): 22-6.
5. Бойко Э.В., Чурашов С.В. Организация специализированной офтальмологической помощи с применением витреоретинальной хирургии при лечении боевой открытой травмы глаза. Военно-мед.журнал, 2006, 10, с. 16-21.
6. Kataev M. Reconstruction of the lower eyelid in anophthalmos after gunshot injury. Abstracts of the VII International Symposium on Ocular Trauma. 29.06-1.07.2006. Rome. p.86.
7. Катаев М.Г. Ранения глаз резиновыми пулями. Матер. 2-й Северо-Кавказской конференции «Современные методы лечения в офтальмологии». Нальчик, 2007. с. 26.
8. Петров С.В., Богданов А.С., Уточкин А.А., Чечурин Н.С. Тупые непроникающие ранения груди и живота

нестандартными ранящими снарядами. Вестн. хир. им. И.И.Грекова. 2004; 163(1): 60-1.
9. Lavy T., Asleh S.A. Ocular rubber bullet injuries. Eye 2003 Oct; 17(7): 821-4.
10. Schyma C., Schyma P. Possibilities for injuries caused by rubber bullets from the self-defense weapon MR 35 Punch. Arch Kriminol. 1997 Sep-Oct; 200(3-4):87-94.
11. Jaouni Z.M., O'Shea J.G. Surgical management of trauma due to the Palestinian Intifada. Eye. 1997; 11 (Pt3): 392-7.