

НИИ онкологии
им. проф. Н.Н. Петрова
Минздрава РФ,
Санкт-Петербург

ДИАГНОСТИКА, КЛИНИКА И ЛЕЧЕНИЕ РАКА АНАЛЬНОГО КАНАЛА

О.Р. Мельников, канд. мед. наук

Эпидермоидные карциномы характеризуются, с одной стороны, трудностями дифференциальной диагностики вследствие высокой частоты сопутствующих им фоновых проктологических заболеваний со сходной клинической картиной, и, с другой стороны, высокой степенью злокачественности.

Проблема этиологии, диагностики и лечения анальных раков является весьма актуальной в современной онкологии и хирургии. Интерес к данному вопросу обусловлен особенностями роста и распространения опухолей анального канала, связанными со своеобразным его строением и механизмом лимфооттока от этого отдела пищеварительного тракта. Кроме того, эпидермоидные карциномы характеризуются, с одной стороны, трудностями дифференциальной диагностики вследствие высокой частоты сопутствующих им фоновых проктологических заболеваний со сходной клинической картиной, и, с другой стороны, высокой степенью злокачественности. И, несмотря на значительное число публикаций в отечественной и зарубежной литературе, до сих пор нет единого мнения о тактике и стандартах лечения данной нозологии.

Анатомически анальный канал может быть разделен на два отдела. Первый отдел является непосредственным продолжением прямой кишки, имеет протяженность от 2 до 3 см, разделен на две части зубчатой линией. Верхняя часть выстлана переходным эпителием, а нижняя – плоскоклеточным эпителием, не содержащим волосяных фолликулов. Вторым отделом является край анального прохода, который доступен для визуального осмотра. К сожалению, до сих пор в мире нет единого мнения по вопросу анатомического, морфологического и клинического стадирования, и наиболее приемлемой является адаптированная классификация Международного Противоракового Союза (UICC–TNM) [20]. Поскольку рак анального канала встречается гораздо чаще карцином анального края и в большинстве случаев развивается из плоскоклеточного эпителия, мы предлагаем для использования собственный термин – рак прямой кишки плоскоклеточного строения (РПКПС).

РПКПС – достаточно редкое заболевание и, по данным С.А. Холдина [4] и Ф.Д. Федорова [3], составляет не более 6% от общего числа злокачественных новообразований аноректальной зоны. Частота встречаемости в индустриально развитых странах приближается к 1/100 000 [14]. В США за 1997 г. зарегистрировано 3300 случаев, с особенно высокой частотой встречаемости среди ВИЧ-инфицированных неженатых мужчин, проживающих на Западном побережье [19]. В Европе, наоборот, отмечается преобладание женщин в соотношении 1 к 3 и даже 1 к 6 [8]. В Азии и на Ближнем Востоке РПКПС выявляется крайне редко и подчас классифицируется как нижеампулярная аденокарцинома. Наиболее часто РПКПС встречается в возрасте старше 50 лет, а средний возраст больных в Европе составляет 63 года [5]. В НИИ онкологии им. проф. Н.Н. Петрова в период с 1926 по 2000 гг. находились на лечении и обследовании лишь 150 пациентов с гистологически верифицированным РПКПС, что составило 2% от общего числа больных злокачественными новообразованиями прямой кишки [1].

Основная причина возникновения РПКПС до сих пор не установлена. Как правило, карцинома развивается из эпителия анального канала. Достаточно часто *Ca in situ* выявляется при гистологическом исследовании удаленных геморроидальных узлов и резецированных анальных трещин [13]. По мнению многих патологов, перианальные кондиломы

являются предраковым заболеванием для РПКПС. Так же, как и при раке шейки матки, при РПКПС в 80% случаев выявляется папилломавирус человека (HPV-16) [10,17]. При РПКПС процесс туморогенеза является многоступенчатым и многофакторным, включающим структурные изменения ДНК [9].

Наиболее часто (до 85% случаев) в анальном канале встречаются эпителиальные опухоли. Последняя классификация ВОЗ выделяет следующие типы неоплазий: 1) РПКПС; 2) базалоидные, клоакогенные раки (вариант недифференцированного плоскоклеточного рака); 3) мелкоклеточные нейроэндокринные раки; 4) коллоидные раки; 5) неэпителиальные карциномы: меланомы, саркомы и лимфомы.

Тип роста карциномы рассматривается как морфологическое выражение биологических взаимоотношений, складывающихся между организмом пациента и опухолью в процессе развития последней. В сформировавшемся виде плоскоклеточная карцинома анального канала представляет собой либо язву с подрывтыми и валикообразными краями, либо экзофитную «капустообразную» опухоль (рис. 1). По мере прогрессирования местного распространения, детали анатомического роста опухоли нивелируются. Однако РПКПС имеет четкую тенденцию к раннему распространению по горизонтальному уровню и по длиннику прямой киш-

ки. Изъязвление опухоли является патогномичным симптомом РПКПС и особенно выражено при снижении степени дифференцировки новообразования и усилении клеточного атипизма. Более чем у трети пациентов карцинома располагается выше зубчатой линии и недоступна для визуального осмотра.

По степени гистологической дифференцировки РПКПС подразделяется на высоко-, умеренно- и низкодифференцированный.

1. Высокодифференцированный РПКПС (рис. 2) с различной степенью ороговения характеризуется выраженной вертикальной анизоморфностью эпителиального пласта, умеренной анаплазией клеток, обилием роговых жемчужин, базальный слой четко отграничен от подлежащих тканей. Способность к ороговению определяется как признак высокой дифференцировки новообразования, несмотря на выраженные в редких случаях нарушения архитектоники эпителиального пласта.

2. Умереннодифференцированный РПКПС (рис. 3) занимает промежуточное положение между высоко- и низкодифференцированными типами. Для данных карцином характерно нарушение вертикальной анизоморфности эпителиального пласта, выраженная атипия опухолевых клеток и дезорганизация базальной мембраны на фоне отсутствия признаков ороговения.

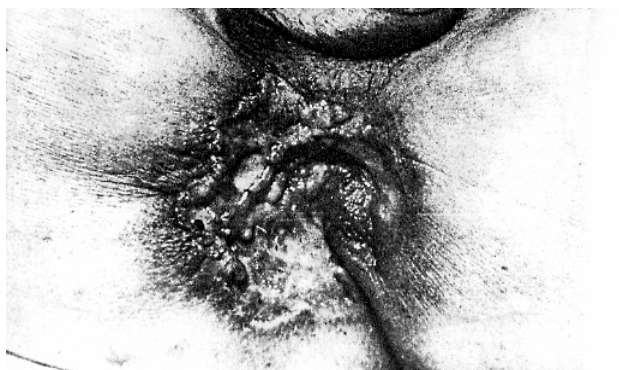

Рис. 1. Рак анального канала.

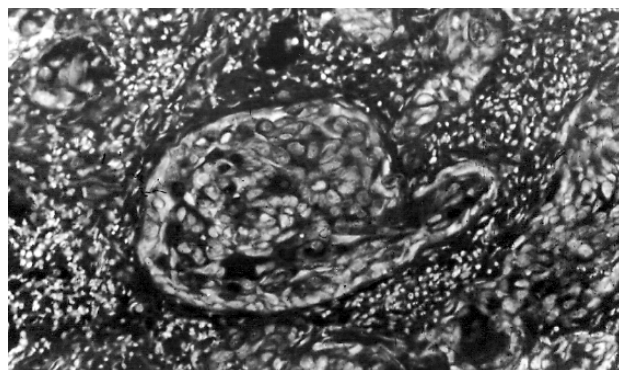


Рис. 3. Умереннодифференцированный РПКПС.

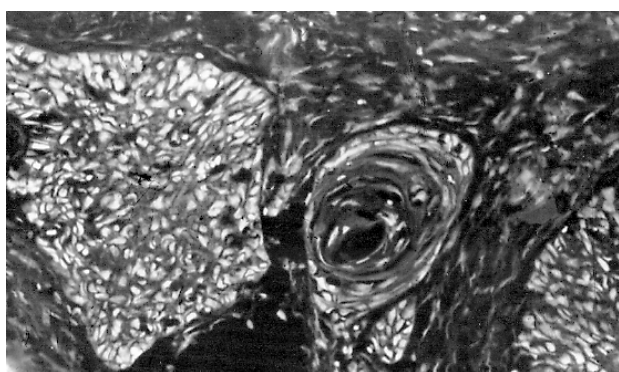


Рис. 2. Высокодифференцированный РПКПС.

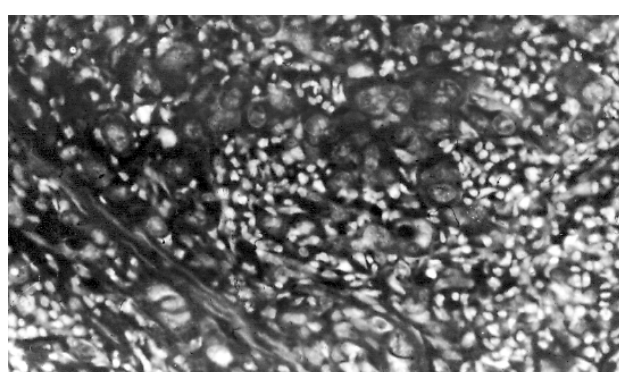


Рис. 4. Низкодифференцированный РПКПС.

3. Низкодифференцированный РПКПС (рис. 4) по гистологическим особенностям отличается полным отсутствием вертикальной анизоморфности и базальной мембраны в клетках эпителиального пласта, выраженной атипией клеточных элементов, гиперхроматозом ядер. Ороговение полностью отсутствует.

Высокая степень агрессивности РПКПС, наряду с местным распространением, обусловлена также склонностью этого заболевания к быстрому и интенсивному метастазированию, которое происходит, прежде всего, по лимфатическим путям. В связи с наиболее частым расположением карциномы в анальном канале, эндолимфатическое распространение преимущественно идет в сторону паховых лимфатических узлов, реже в лимфатические узлы по ходу верхней прямокишечной артерии и в подчревные лимфатические коллекторы. Даже в начальных стадиях заболевания, при поражении опухолью слизистого и подслизистого слоев, регионарные и отдаленные метастазы выявляются в 15–20% случаев. При гематогенном метастазировании наиболее часто поражаются печень, легкие, редко головной мозг.

Своевременная и адекватная диагностика РПКПС затруднена в связи с широким спектром клинических проявлений и отсутствием патогномичных симптомов. Многогранность клинической картины обусловлена – с одной стороны, быстрым нарастанием локальных симптомов, связанных с местным распространением опухоли, с другой стороны, с развитием общих расстройств, вызванных лимфо- и гематогенным метастазированием, генерализацией опухолевого процесса. Началь-

ные, «местные», симптомы достаточно быстро отходят на задний план и «прикрываются» общими нарушениями. Обычно больные предъявляют жалобы на боли в области заднего прохода, кровянистые выделения во время и после дефекации, нарушения функции кишечника в виде тенезмов и запоров. На более поздних стадиях заболевания запоры, как правило, связаны с симптомом «стулобоязни». Последовательность развития симптомов следующая: сначала появляются кровянистые выделения, затем возникают боли в анальном канале и только после этого появляются нарушения функции кишечника в виде тенезмов и запоров. Несмотря на достаточно яркую симптоматику, примерно у одной трети больных в Санкт-Петербурге имели место диагностические ошибки, когда РПКПС трактовался как одно из банальных проктологических заболеваний, что, естественно, влекло за собой применение неадекватных лечебных мероприятий. Учитывая тот факт, что большинство больных РПКПС (до 70%) страдают фоновыми проктологическими заболеваниями, своевременное выявление карциномы возможно только при тщательном анализе каждого симптома и данных пальцевого исследования. Даже малозаметные на первый взгляд изменения в течение проктологического заболевания (изменение характера и интенсивности кровянистых выделений при геморрое или появление стойкого болевого синдрома) позволяют заподозрить наличие анальной карциномы. Ниже приведены схемы дифференциальной диагностики РПКПС и наиболее часто встречающихся фоновых проктологических заболеваний (табл. 1–6).

Таблица 1
Дифференциальная диагностика РПКПС и геморроя

Симптом	РПКПС	Геморрой
Боли	Постоянные, усиливаются во время и после акта дефекации	Непостоянные, невыраженные, возникают только после акта дефекации
Кровянистые выделения	Интенсивные, во время, либо не связаны с дефекацией	Интенсивность различная, но всегда во время дефекации
Нарушения функции кишечника	Всегда, чаще запоры или тенезмы	Отсутствуют, при длительном течении – выпадение узлов
PR	Инфильтрат, язва на любом секторе анального канала, чаще на правой и задней стенках выше зубчатой линии	Узлы на 3, 7 или 11 часах по циферблату
Последовательность возникновения симптомов	Кровянистые выделения – боли – нарушения функции кишечника	Кровянистые выделения – кишечный дискомфорт в виде выпадения узлов – редко боли (в стадии обострения)

Таблица 2

Дифференциальная диагностика РПКПС и анальной трещины

Симптом	РПКПС	Анальная трещина
Боли	Постоянные, усиливаются во время и после акта дефекации	Возникают во время или после дефекации, очень интенсивные
Кровянистые выделения	Интенсивные, постоянные	Редкие, необильные, всегда во время дефекации
Нарушения функции кишечника	Всегда, чаще запоры или тенезмы	Редко, запоры связаны со «стулобоязнью»
PR	Линейный, глубокий дефект с плотными, инфильтрированными краями	Линейный, поверхностный, резко болезненный дефект, чаще расположен по задней полуокружности канала
Последовательность возникновения симптомов	Кровянистые выделения – боли – нарушения функции кишечника	Боли – «стулобоязнью» и кровянистые выделения одновременно

Таблица 3

Дифференциальная диагностика РПКПС и свища прямой кишки

Симптом	РПКПС	Свищ прямой кишки
Боли	Постоянные, усиливаются во время и после акта дефекации	Только во время обострения, либо при пектенозе
Кровянистые выделения	Интенсивные, кровянистые, постоянные	Гнойные
Нарушения функции кишечника	Всегда, чаще запоры или тенезмы	Не бывает
PR	Инфильтрат, язва на любом участке анального канала	Инфильтрации (в период ремиссии) не бывает, внутреннее отверстие или в виде углубления в крипте или не определяется; при пектенозе – плотный, выступающий в просвет анального канала, расположенный на уровне зубчатой линии по задней полуокружности рубцовый вал
Последовательность возникновения симптомов	Кровянистые выделения – боли – нарушения функции кишечника	Чередование периодов ремиссии и обострения, начинается всегда с острого парапроктита

Таблица 4

Дифференциальная диагностика РПКПС и анального зуда

Симптом	РПКПС	Анальный зуд
Боли	Постоянные, усиливаются во время и после акта дефекации	Кратковременные, после сильных расчесов
Кровянистые выделения	Интенсивные, постоянные	Могут быть только в момент расчесывания перианальной кожи
Нарушения функции кишечника	Всегда, чаще запоры или тенезмы	Нет
PR	Инфильтрат, язва на любом секторе анального канала, ниже зубчатой линии	На перианальной коже – вторичные изменения, ссадины, гипертрофия кожи и др. в зависимости от стадии
Зуд	Нет	Всегда, интенсивность различная, но чаще выраженный

Таблица 5

Дифференциальная диагностика РПКПС и перианальных остроконечных кондилом

Симптом	РПКПС	Перианальные остроконечные кондиломы
Боли	Постоянный симптом	Редко, только во время дефекации
Кровянистые выделения	Интенсивные, кровянистые, постоянные	Редкие, слизистые
Нарушения функции кишечника	Постоянный симптом	Не бывает
PR	Инфильтрат, язва, на любом секторе анального канала	Бородавчатые, в виде цветной капусты разрастания на перианальной коже, в анальном канале редко, в виде плотных пузырьков

Таблица 6

Дифференциальная диагностика РПКПС и проктита

Симптом	РПКПС	Перианальные остроконечные кондиломы
Боли	Постоянные, усиливаются во время и после акта дефекации	Возникают во время или после дефекации, очень интенсивные
Кровянистые выделения	Самостоятельные, не смешаны с каловыми массами, интенсивные, постоянные, кровянистые	Слизистые, редко кровянистые, смешаны с каловыми массами
Нарушения функции кишечника	Всегда, чаще запоры или тенезмы	В период обострения учащенный стул, тенезмы
PR	Инфильтрат, язва на любом секторе анального канала, локальная болезненность	Болезненность циркулярная, либо в зоне задних крипт, резкое повышение тонуса сфинктера
Последовательность возникновения симптомов	Кровянистые выделения – боли – нарушения функции кишечника. Постоянное усиление симптомов	Чередование обострений и ремиссий, из клинических проявлений преобладают нарушения функции кишечника

Основными методами диагностики РПКПС является тщательный осмотр перианальной области и пальцевое исследование, выполняемое, при наличии болевого синдрома, под общим наркозом. Как правило, на ранних стадиях заболевания визуальный осмотр мало информативен, но дает возможность определить выступающую из анального канала опухоль. При более поздних стадиях можно обнаружить и другие признаки опухоли – изъязвление, распространение на кожу промежности, наличие свищевых ходов.

Пальцевое исследование прямой кишки необходимо проводить в трех положениях:

1) лежа на спине с согнутыми и приведенными к животу ногами, что дает возможность исследовать стенки анального канала и ампулы, особенно задний и боковой отделы;

2) в коленно-локтевом положении, при котором кишечник «уходит» из малого таза, можно свобод-

но исследовать расправленную ампулу прямой кишки и стенки малого таза. Этот прием особенно ценен при карциномах, расположенных на передней стенке прямой кишки;

3) в положении «на корточках» при нагуживании. Последний способ дает возможность обследовать прямую кишку вплоть до уровня 13–15 см, а иногда и выше.

У женщин пальцевое исследование прямой кишки дополняется бидигитальным методом, т. е. указательный палец вводится во влагалище, а средний – в прямую кишку. При этом можно не только уточнить границы и размеры опухоли, но и определить ее отношение к матке и задней стенке влагалища, а также распространение на влагалищно-прямокишечную перегородку, что может быть решающим при выборе оперативного вмешательства. При пальцевом исследовании РПКПС определяется как экзофитного типа опухоль с изъязв-

лением, плотнее по консистенции, чем окружающая ткань, резко болезненная, кровоточивая, нередко распространяющаяся на перианальную кожу или ампулу прямой кишки. При инфильтрации стенки анального канала смещаемость опухоли ограничена.

Ректороманоскопия дает представление о локализации опухоли, анатомическом типе, размере, смещаемости и, наконец, дает возможность произвести прицельную биопсию. Все прочие методы исследования направлены не на установление диагноза, а на определение степени распространенности опухолевого процесса.

Всем больным необходимо проводить ирригоскопию либо фиброколоноскопию для исключения наличия первично-множественных карцином. В диагностический минимум входит и ультразвуковое исследование органов брюшной полости и паховых лимфатических узлов. Для исключения метастатического поражения легких проводится рентгенография органов грудной полости. Компьютерная томография и ЯМР могут быть рекомендованы как дополнительные методы инструментального обследования.

Стадирование РПКПС проводится в соответствии с Международной классификацией UICC–TNM (1997) и применимо только для рака:

T1 – опухоль до 2 см в наибольшем измерении

T2 – опухоль до 5 см в наибольшем измерении

T3 – опухоль более 5 см в наибольшем измерении

T4 – опухоль любого размера, прорастающая соседние органы: влагалище, мочеиспускательный канал, мочевого пузыря (вовлечение одного мышечного сфинктера не классифицируется как T4).

N1 – метастазы в околопрямокишечных лимфатических узлах(e)

N2 – метастазы в подвздошных или паховых лимфатических узлах с одной стороны

N3 – метастазы в околопрямокишечных и паховых лимфатических узлах и/или в подвздошных и/или паховых с обеих сторон.

До 1980 г. единственным методом лечения РПКПС являлась радикальная брюшно-промежностная экстирпация прямой кишки, дополненная, при необходимости, операцией Дюкена. Наблюдаемая пятилетняя выживаемость, по данным многих авторов, колебалась от 33% до 65%. Однако в 1973 г. Dr. Nigro предложил комбинацию дистанционной низкодозной лучевой терапии (30 Гр) в сочетании с химиотерапией (5-фторурацил + митомицин) в предоперационном периоде. Данная тактика лечения показала высокую эффективность при оценке удаленного операционного материала [15]. В течение последующих

десятилетий разрабатывались и применялись различные схемы комбинированной химиолучевой терапии, что привело к тому, что РПКПС стал первой солидной опухолью, для которой хирургический метод лечения перестал быть «золотым стандартом» [16]. Интересно отметить тот факт, что данное изменение тактики лечения РПКПС не было основано на данных рандомизированных исследований.

В настоящее время в большинстве стран лучевой терапии отдается предпочтение в качестве первой линии в лечении РПКПС. При этом используются различные методики лучевого воздействия. Фракционная доза от 1,8 до 3–4 Гр, суммарная общая доза колеблется от 45 до 70 Гр. Поля облучения включают билатеральные паховые области, зону ануса и параректальную клетчатку. Продолжительность лечения достигает 2 мес [18]. Сопутствующая химиотерапия, как правило, комбинация 5-фторурацила с митомицином С, используется у соматически сохраненных пациентов с запущенными формами заболевания (опухоль больше 4 см в диаметре или наличие метастатических лимфатических узлов). Наблюдаемая 5-летняя выживаемость при использовании таких схем лечения колеблется от 52% до 87%. Однако сочетанное химиолучевое лечение сопровождается летальностью от 1% до 3%, что служит основанием для более осторожного применения последней. Но качество жизни пациентов, не имеющих колостому, является основным фактором, определяющим метод лечения [11]. Доля осложнений в области малого таза варьирует от 15% до 40%. Примерно треть осложнений, локализующихся в аноректальной зоне, требует выполнения брюшно-промежностных экстирпаций прямой кишки или формирования колостом.

Большинство рецидивов возникает в течение первых 3 лет после окончания комбинированного лечения. По истечении 5 лет рецидивирование не характерно. В большинстве случаев (70–90%) отмечается местное рецидивирование заболевания. Изолированные отдаленные метастазы выявляются менее чем в 10% случаев. Таким образом, РПКПС преимущественно является локорегионарным заболеванием.

В период с 1996 по 1997 гг. были опубликованы результаты трех рандомизированных исследований (табл. 7) [6, 8, 21].

Из приведенных в табл. 7 результатов можно сделать вывод о том, что комбинированное химиолучевое лечение становится методом выбора при лечении больных РПКПС.

В 80-х годах во Франции была предложена к применению схема химиотерапии, включающая в себя комбинацию 5-фторурацила с цисплатиной.

Таблица 7
Результаты рандомизированных исследований [6, 8, 21]

UKCCR 1987–1994	Лучевая терапия (n=285)	Лучевая терапия + 5-FU/ММС (n=292)	p
Местный рецидив в течение 3 лет	61%	39%	0,0001
Общая 5-летняя выживаемость	51%	52%	
Смертность, связанная с лечением	2 (0,7%)	7 (2,4%)	
EORTC 1987–1994	Лучевая терапия (n=52)	Лучевая терапия + 5-FU/ММС (n=51)	p
Местный рецидив в течение 3 лет	55%	35%	0,02
3 года без колостомии	40%	71%	0,002
Общая 5-летняя выживаемость	54%	60%	
RTOG-ECOG 1988–1991	5-FU (n=145)	5-FU/ММС (n=146)	p
3 года без колостомии	61%	74%	0,014
Общая 4-летняя выживаемость	70%	77%	
Токсичность IV–V степени	11 (7,5%)	26 (17,8%)	0,001

При использовании данной схемы в неoadьювантном режиме общий ответ составил от 70% до 100% после одного или трех циклов химиотерапии. В настоящее время планируется проведение рандомизированного исследования для сравнения данной схемы в сочетании с лучевой терапией против прежних схем (5-ФУ/ММС + ЛТ) [7,22].

В РОНЦ им. Н.Н. Блохина РАМН был предложен новый способ мультимодальной терапии РПКПС, позволяющий улучшить непосредственные и отдаленные результаты лечения за счет применения терморadioхимиотерапии. Лучевая терапия (СОД 60–70 Гр) проводится в сочетании с локальной СВЧ-гипертермией и химиотерапией с применением цисплатины и блеомицина. Общая 5-летняя выживаемость составила 71,5%, рецидивы отмечены в 15,8% случаев [2].

До сих пор в большинстве стран Европы и Америки хирургический метод остается важным компонентом комбинированного лечения больных РПКПС. Однако вмешательства, как правило, ог-

раничиваются формированием колостом и выполнением ножевых биопсий паховых лимфатических узлов (с использованием метода выявления «сторожевых» лимфатических узлов). Брюшно-промежностные экстирпации прямой кишки выполняются при рецидивах и при возникновении тяжелых гнойно-некротических радиоиндуцированных осложнений в малом тазу.

В НИИ онкологии им. проф. Н.Н. Петрова лечение больных РПКПС осуществляется следующим образом: первым этапом является выполнение брюшно-промежностной экстирпации прямой кишки, дополненной примерно в 10% случаев паховой лимфаденэктомией. В течение последних 10 лет в адьювантном режиме проводится дистанционная лучевая терапия (СОД 55–60 Гр). Наблюдаемая 5-летняя выживаемость после радикального хирургического лечения составила 43,4%. При условии проведения послеоперационной лучевой терапии показатели общей 5-летней выживаемости возрастают до 53%.

Алгоритм лечебных мероприятий, проводимых при РПКПС, разработанный в Великобритании [22]

1-й этап – Первичное лечение			
T1–2 < 4 см, N0	T2 > 4 см, T3–4, Tx N1–2–3	Паховые лимфатические узлы N0	N2 (при неэффективной ХТ)
ЛТ (ХТ у больных моложе 60 лет?)	ЛТ(45–70 Гр) + ХТ (5-ФУ/ митомицин С либо цисплатина)	Наблюдение либо ЛТ на паховые области	Операция Дюкена + ЛТ либо ЛТ в монорежиме

2-й этап – Окончание лечения – оценка результатов первичного лечения		
Полная ремиссия	Местный регресс (частичный ответ)	
Постоянное наблюдение	Брюшно-промежностная экстирпация	
3-й этап – Наблюдение		
Местный рецидив	Появление паховых лимфатических узлов	Гнойно-некротические осложнения
Брюшно-промежностная экстирпация	Операция Дюкена + ЛТ	Колостомия (временная либо постоянная) Брюшно-промежностная экстирпация

Таким образом, оценивая результаты лечения больных РПКПС, представленные отечественными и зарубежными авторами, нельзя прийти к единому мнению и стандартам лечения. Перспективными направлениями научного поиска становится определение наиболее адекватных методик комбинированного лечения на основании увеличения общей выживаемости и безрецидивного периода, снижения процента осложнений и улучшения ка-

чества жизни пациентов. Однако в НИИ онкологии им. проф. Н.Н. Петрова предпочтение отдается хирургическому лечению в объеме брюшно-промежностной экстирпации прямой кишки, дополненной, при необходимости, операцией Дюкена с последующей лучевой терапией. Особый интерес представляет применение предоперационного крупнофракционного облучения, проводимого в клинике в последние годы.

Литература

1. Мельников Р.А., Загольская В.Н., Колосов А.Е., Мельников О.Р. Особенности дооперационной диагностики эпидермального рака прямой кишки// *Вопр. онкол.* – 1992. – №7.
2. Тимофеев Ю.М., Коротков А.М. Органосохраняющее лечение плоскоклеточного рака анального канала// *Материалы 4-й рос. онкол. конф.* – М., 2000.
3. Федоров В.Д. *Рак прямой кишки* – М.: Медицина, 1987.
4. Холдин С.А. *Новообразования прямой и сигмовидной кишок.* – М.: Медицина, 1977.
5. Allal A., Mermillod B., Roth A. et al. The impact of treatment factors on local control in T2 – T3 anal carcinomas treated by radiotherapy with or without chemotherapy// *Cancer (Philad).* – 1997 – Vol. 79. – P. 2329–2335.
6. Bartelink H. et al. Concomitant radiotherapy and chemotherapy is superior to radiotherapy alone in the treatment of the locally advanced anal cancer: results of the phase III randomized trial of EORTC radiotherapy and gastrointestinal groups// *J. Clin. Oncol.* – 1997. – Vol.15. – P. 2040–2049.
7. Brunet R., Becouaran V., Pigneux J. et al. Cisplatine et fluororacile en chimiotherapie neoadjuvante des carcinomas epidermoides du canal anal// *Lyon Chir.* – 1991. – Vol. 87. – P. 77–88.
8. Flam M. Role of mitomycin in combination with fluoruracil and radiotherapy and on salvage chemoradiation in the definitive non surgical treatment of epidermoid carcinoma of the anal canal: results of the phase III randomized intergroup study// *J. Clin. Oncol.* – 1996. – Vol. 14. – P. 2527–2539.
9. Fushhuber P.R., Rodrigues-Bigas M., Webert Patrelli N.J. Anal canal and perianal epidermoid cancer// *J. Amer. Coll. Surg.* – 1997. – Vol. 185. – P. 494–505.
10. Gerard F., Drouet E., Matuszszak M. et al. Presence d'AND de papilloma virus humain dans les cancers du canal anal// *Lyon Chir.* – 1991. – Vol. 87. – P. 88–90.
11. Gerard J.P. et al. Treatment of anal carcinoma with high dose radiation therapy and concomitant fluorouracil–cisplatinum. Long term results in 95 patients// *Rad. Oncol.* – 1998. – Vol. 46. – P. 256.
12. Gerard J.P., James R. *Cancer of the anus, 2001// Oxford Textbook of Oncology.* – 2001. – Vol 2. – P. 1600.
13. Holly E.A., Wittemore A.S., Astom D.A. Anal cancer incidence: genital warts, anal fissure or fistula, hemorrhoids and smoking// *J. Nat. Cancer Inst.* – 1989. – Vol. 81. – P. 1726–1731.
14. Myerson R.J., Karnell L.H., Nenck H.R. The national cancer data base report on carcinoma of the anus// *Cancer (Philad).* – 1997. – Vol. 80. – P. 805–815.
15. Nigro N.D., Vaitkevichus V.K., Considine B. Combined therapy for cancer of the anal canal// *Dis. Colon Rectum.* – 1974. – Vol. 27. – P. 763–766.
16. Northover J.M.A. Place de la chirurgie dans le cancer epidermoide de l'anus// *Lyon Chir.* – 1991. – Vol. 87. – P. 82–88.
17. Palefsky J.M., Holly E.A., Gonzales J. Detection of human papilloma virus DNA in anal intraepithelial neoplasia and anal cancer// *Cancer Res.* – 1991. – Vol. 51. – P. 1014–1019.
18. Papillon J., Montbarbon J.F. Epidermoid carcinoma of the anal canal. A series of 276 cases// *Dis. Colon Rectum.* – 1987. – Vol. 17. – P. 1141–1151.

19. Peters R.K., Mack T.M. *Patterns of anal carcinoma by gender and marital status in LA County*// *Brit. J. Cancer*. – 1983. – Vol. 48. – P. 629–636.
20. *UICC –TNM.*, 1998.
21. UKCCR. *Anal cancer trial working party. Epidermoid anal cancer: results from the UKCCR randomized trial of radiotherapy alone versus radiotherapy, 5-FU and mitomycin*// *Lancet*. – 1996. – Vol. 348. – P. 1049–1054.
22. Wagner J.P. et al. *Radiation therapy in the conservative treatment of carcinoma of the anal canal*// *Inter. J. Rad. Oncol. Biol. Physics*. – 1994. – Vol. 29. – P. 17–23.