

# РАК ОБОДОЧНОЙ КИШКИ (заболеваемость, смертность, факторы риска, скрининг)

Проф. В.В. Мартынюк

## ТЕРМИНОЛОГИЯ

Анатомически **толстая кишка** подразделяется на ободочную и прямую, граница между которыми проходит в 20–22 см от анального канала.

**Ободочная кишка** включает в себя:

- слепую
- восходящую ободочную
- печеночный изгиб
- поперечную ободочную
- селезеночный изгиб
- нисходящую ободочную
- сигмовидную кишку.

Термин «колоректальный рак» используется для определения опухолей толстой кишки, т. е. ободочной и прямой.

## ЗАБОЛЕВАЕМОСТЬ

Рак толстой кишки является одной из наиболее распространенных злокачественных опухолей. В структуре онкологической заболеваемости в мире колоректальный рак в настоящее время занимает четвертое место. Ежегодно на нашей планете регистрируется около 600 тысяч вновь заболевших этой формой рака, при этом не менее 130 000 из которых приходится на США [Helm J. F., Sanders R. S., 1999].

Развитые страны несут огромные экономические потери в связи с высокой заболеваемостью раком толстой кишки. По данным D. Schrag и J. Weeks (1999), в США стоимость лечения больных колоректальным раком занимает в настоящее время второе место, составляя 6,5 миллиарда долларов в год, не намного уступая стоимости лечения больных раком молочной железы – 6,6 миллиарда долларов в год.

В России, как и во многих европейских странах и странах Северной Америки, заболеваемость раком ободочной кишки в последние годы неуклонно возрастает, давно превысив аналогичные показатели рака прямой кишки.

В 1997 г. в структуре заболеваемости злокачественными опухолями рак ободочной кишки в России занял пятое место, составив 5,5%. При этом у мужчин эта форма рака составила 4,6% (четвертое место), у женщин – 6,5% (также четвертое место).

«Грубый» показатель заболеваемости населения России опухолями ободочной кишки составил 16,2 на 100 тысяч населения. Максимальные уровни этого показателя отмечены в Санкт-Петербурге (33,6) и Москве (30,3). Всего в 1997 г. было зарегистрировано 23 865 новых случаев заболевания, из которых только 69,2% морфологически верифицированы. Лишь у 19% больных рак был диагностирован в I–II стадиях. Большая часть новообразований ободочной кишки (41,4%) выявлена в III стадии. У каждого третьего больного с впервые в жизни установленным диагнозом рака ободочной кишки выявлены отдаленные метастазы. *Только 1,5 % опухолей выявлены при профилактических осмотрах.*

При этом стандартизованный показатель заболеваемости мужчин по России вырос с 1989 г. на 14,7%, женщин – на 18%. Следует подчеркнуть, что рост показателей заболеваемости как мужчин, так и женщин обусловлен, прежде всего, повышением уровня заболеваемости лиц старше 60 лет (75,8% новообразований ободочной кишки у женщин и 71,5% – у мужчин).

Весьма показательной является динамика заболеваемости раком ободочной кишки в Санкт-Петербурге. В структуре онкологической заболеваемости рак ободочной кишки в 1996 г. занял четвертое место, уступив «пальму первенства» таким «китам» онкологической патологии, как рак желудка, рак легкого и рак молочной железы. При этом и у мужчин, и у женщин заболеваемость раком ободочной кишки заняла в 1996 г. третье место, составив соответственно 7,5% и 9,7%.

Следует также отметить, что в Санкт-Петербурге с 1980 по 1987 г. заболеваемость раком ободочной кишки у мужчин возросла на 91,4%, у женщин – на 62,5%.

### СМЕРТНОСТЬ

Рак ободочной кишки является одной из наиболее частых причин смерти от рака. Так, в США ежегодно умирают 55 000 больных от рака ободочной и прямой кишки. Смертность среди американцев при этой локализации рака занимает в наши дни второе место, уступая только смертности от рака легкого.

*В структуре смертности от злокачественных новообразований в России за 1997 г. рак ободочной кишки занял четвертое место (6%).* При этом среди причин смерти у мужчин эта патология занимает пятое место (4,4%), среди женщин – четвертое (8%) [Чиссов В.И. и др., 1999].

В структуре онкологической смертности в Санкт-Петербурге за 1996 г. рак ободочной кишки занял третье место, составив 7,8% среди мужчин и 12,7% среди женщин. При этом следует подчеркнуть, что за последние 15 лет *стандартизованный показатель смертности от рака ободочной кишки в городе возрос более чем на 30%* и составил в 1996 г. у мужчин 17,8%, у женщин – 13,9% [Мерабишвили В.М., 1999].

**Выживаемость** является традиционным показателем, используемым в онкологии для оценки эффективности лечения. Как и при других солидных опухолях, выживаемость при раке ободочной кишки, в первую очередь, зависит от стадии, в которой выявлена опухоль. Показатели 5- и 10-летней выживаемости у больных раком ободочной кишки, с учетом стадии во время первичного лечения, представлены в табл. 1 [Eddy D.M., 1990].

**Таблица 1.**  
**Выживаемость при раке толстой кишки**

Стадия заболевания	5-летняя выживаемость (%)	10-летняя выживаемость (%)
Duke's A и B	80	74
Duke's C	46	36
Duke's D	5,4	5

Из таблицы очевидно, что раннее выявление опухоли сопровождается 15-кратным увеличением показателей выживаемости. Следует подчеркнуть, что симптомы при раннем раке ободочной кишки у подавляющего числа пациентов обычно отсутствуют. Клинические проявления заболевания имеют место при развитых, а нередко и распространенных карциномах. Поэтому ранние опухоли могут быть выявлены случайно или при регулярном профилактическом обследовании или так называемом скрининге.

Как видно ниже, опухоли ободочной кишки составляют более  $\frac{2}{3}$  всех случаев колоректального рака, причем в 37% случаев опухоли локализируются в проксимальных отделах кишки и поэтому вызывают определенные трудности для выявления.

Распределение рака толстой кишки в различных сегментах:

- Слепая и восходящая ободочная кишка ..... 27%
- Поперечная ободочная кишка ..... 10%

- Нисходящая и сигмовидная ободочная кишка .... 36%
- Прямая кишка и анус ..... 19%
- Другие локализации ..... 8%

### ФАКТОРЫ РИСКА

Принято считать, что риск развития колоректального рака в европейской популяции составляет 4–5%, это означает, что в течение жизни 1 из 20 человек заболевает раком этой локализации.

В настоящее время известны следующие основные факторы риска заболевания раком ободочной кишки:

- Возраст пациентов старше 50 лет
- Особенности питания
- Генетические синдромы:
  - диффузный семейный полипоз
  - синдром Гарднера–Тернера
  - синдром Пейтца–Джигерса
  - болезнь Тюрка
- Предшествующие заболевания:
  - наличие аденом ободочной кишки
  - наличие язвенного колита
  - болезнь Крона ободочной кишки
  - ранее перенесенный рак ободочной кишки
  - ранее перенесенный рак женских гениталий или молочной железы
- Наличие в анамнезе колоректального рака у кровных родственников.

**Возраст** в настоящее время рассматривается как один из основных факторов риска развития рака ободочной кишки. Уже после 40 лет среди формально здорового населения возрастает количество аденом и новообразований толстой кишки. У лиц старше 40 лет аденомы развиваются в 5–10%, причем с возрастом частота их нарастает и в 50–59 лет достигает 35%.

После 50 лет риск развития колоректального рака удваивается в каждую последующую декаду жизни. Так, лица старше 50 лет составляют лишь 37% населения Великобритании, в то время как на эту группу приходится 95% от общего числа заболевших раком толстой кишки. В настоящее время практически все программы скрининга колоректального рака предусматривают обязательное обследование населения старше 50 лет, даже при отсутствии жалоб на дисфункцию кишечника.

**Особенности питания** рассматриваются как фактор риска развития и одновременно профилактики рака этой локализации. Ниже представлены диетические факторы, связанные с повышенным и пониженным риском возникновения рака ободочной кишки.

#### *Повышают риск*

- Избыточное употребление жиров
- Избыточное питание
- Употребление алкоголя
- Употребление пищи с ограниченным содержанием клетчатки

#### *Понижают риск*

- Употребление пищи с повышенным содержанием клетчатки
- Витамин D
- Кальций
- Ацетилсалициловая кислота

## ГЕНЕТИЧЕСКИЕ СИНДРОМЫ

*Диффузный семейный полипоз* представляет собой наиболее важный и наиболее частый из факторов развития рака ободочной кишки. Это заболевание передается по аутосомно-доминантному признаку и нередко поражает нескольких членов семьи. Полипы чаще всего начинают расти и клинически проявляться после 10-летнего возраста и могут поражать не только ободочную кишку, но и весь желудочно-кишечный тракт. Количество полипов в ободочной кишке при диффузном полипозе варьирует от нескольких сотен до нескольких тысяч.

Диффузный семейный полипоз толстой кишки принято рассматривать как *облигатный предрак*, который, если его не лечить, в 100% случаев превращается в рак. Озлокачествление полипов при диффузном полипозе наиболее часто наблюдается в возрасте от 20 до 40 лет, т.е. раньше, чем развитие рака *de novo* без предшествующего полипоза.

Радикальное лечение диффузного полипоза может быть проведено только хирургически. Выполняется удаление пораженной полипами толстой кишки с сохранением по возможности тех ее сегментов, которые могут быть санированы эндоскопически и за которыми в последующем можно проводить постоянное наблюдение. Родственники по прямой линии больных диффузным семейным полипозом также подлежат тщательному обследованию с применением фиброколоноскопии.

Среди больных диффузным полипозом принято выделять несколько синдромов, сочетающихся, либо с другой онкологической патологией, либо иными клиническими признаками этого заболевания. Так, *синдром Гарднера–Тернера* включает наличие полипоза ободочной и прямой кишки в сочетании с доброкачественными опухолями костей, мягких тканей и кожи. *Синдром Пейтца–Джигерса* характеризуется полипозом всего желудочно-кишечного тракта с пигментацией губ и щек. *Болезнь Тюрка* проявляется диффузным полипозом толстой кишки и опухолями центральной нервной системы. Указанный синдром передается по аутосомно-рецессивному признаку.

Несмотря на то, что риск развития колоректального рака при указанных синдромах ниже, чем при диффузном семейном полипозе, он в несколько раз выше, чем в общей популяции. Поэтому такие больные подлежат ежегодному обследованию с проведением им колоноскопии. Для активного выявления пациентов с указанными синдромами при их обследовании следует обращать внимание на наличие опухолей кожи и мягких тканей (фибром, липом, лейомиом, нейрофибром), остеом, пигментации кожи лица и губ, изменений формы пальцев в виде «барабанных палочек». Перечисленные признаки могут свидетельствовать о наличии одного из указанных синдромов с полипозом толстой кишки и являются показанием для углубленного обследования подобных пациентов.

По современным представлениям лица, имеющие высокий риск развития рака толстой кишки, обусловленный наследственными факторами, должны подвергаться генетическому консультированию и проведению тщательного скрининга в возрасте после 35 лет [Markowitz A.J., Winawer S.J., 1999].

В последние годы, в результате генетических иссле-

дований из группы спорадически развивающихся раков толстой кишки выделен *наследственный непוליпозный рак ободочной кишки*, который составляет около 10 % процентов среди всех раков толстой кишки. Указанная патология нередко сопровождается развитием других локализаций опухолей. Эта форма рака распознается далеко не всегда из-за отсутствия отчетливых клинических маркеров, в первую очередь таких, как множественные полипы [Todor V. et al., 1998].

## ПРЕДШЕСТВУЮЩИЕ ЗАБОЛЕВАНИЯ

*Наличие аденом ободочной кишки* является одним из самых существенных факторов риска развития рака. Аденомы (полипы) являются весьма распространенной патологией слизистой оболочки кишечника. Несмотря на то обстоятельство, что в экспериментальных условиях показана возможность развития рака толстой кишки на фоне неизменной слизистой оболочки [Пожарисский К.М., 1978], подавляющее число как отечественных, так и зарубежных авторов полагают, что рак ободочной кишки в большинстве случаев развивается из аденом [Федоров В. Д., 1987; Мельников Р. А. и др., 1989; Markowitz A.J., Winawer S.J., 1999; Read T.E., Kodner I.J., 1999]. Выявление таких пациентов позволяет относить их в группу повышенного риска развития рака толстой кишки. *Необходимость хирургического удаления аденоматозных полипов ободочной кишки с целью профилактики рака в настоящее время общепризнана.*

Одиночные полипы обычно протекают без патогномичных симптомов и выявляются чаще всего случайно при обследовании толстой кишки в связи с дисфункцией кишечника. Исследование частоты полипов толстой кишки у лиц, не предъявляющих жалоб со стороны кишечника, показывает, что при жизни полипы этой локализации не обнаруживаются у 30% пациентов. При этом следует отметить, что с увеличением возраста увеличивается количество полипов, располагающихся в проксимальных сегментах ободочной кишки, т.е. в поперечной ободочной, восходящей и слепой кишке. Нередко имеет место сочетание полипов толстой кишки и карцином. Подавляющее число полипов ободочной кишки протекает практически бессимптомно.

Причины развития аденом толстой кишки к настоящему времени окончательно не выяснены. Многие исследователи указывают на возможную роль так называемого «западного» рациона питания, содержащего большое количество белка и животных жиров и недостаточно грубой волокнистой растительной клетчатки.

Принято считать, что наиболее существенным фактором в развитии рака толстой кишки является образование веществ, обладающих повреждающим воздействием на слизистую оболочку кишки. Установлено, что избыточное содержание животного жира повышает содержание желчных кислот в кишечнике, которые рассматриваются как потенциально канцерогенные вещества из-за их структурного сходства с полициклическими углеводородами. Последние, как известно, являются промоторами канцерогенеза.

Многие годы обсуждается вопрос о возможности и частоте озлокачествления аденом ободочной кишки. Большинство исследователей полагают, что полипы

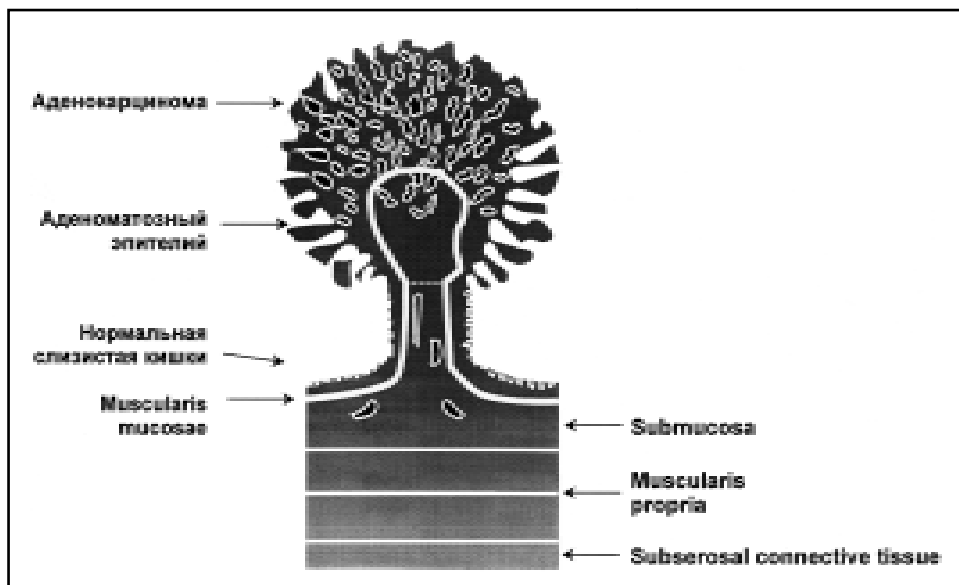


Рис. 1. Аденома ободочной кишки (Гистологический тип: аденома на ножке).

толстой кишки, особенно множественные, являются предраковым заболеванием и большая часть карцином проходит стадию железистого полипа (рис. 1).

В пользу возможности озлокачествления аденом говорит следующее:

- пациенты, имеющие аденомы ободочной кишки, подвержены более высокому риску развития этой локализации рака
- аденомы и карциномы ободочной кишки нередко располагаются в одних и тех же ее сегментах
- аденомы ободочной кишки встречаются в более молодом возрасте чем рак этой локализации, и это позволяет предполагать, что аденомы предшествуют развитию карцином
- в странах, в которых рак ободочной кишки встречается часто, отмечается также высокая частота аденом ободочной кишки. И наоборот, низкая частота рака ободочной кишки во многих странах сочетается с низкой частотой аденом.

Степень эпителиальной дисплазии в аденоме обычно позитивно коррелирует с её размерами. Нередко в аденоме можно видеть небольшие фокусы карциномы, которые располагаются исключительно в пределах аденомы, не распространяясь на окружающую слизистую оболочку кишки.

Наиболее частыми типами полипов толстой кишки являются:

- аденоматозные полипы или аденомы
- ювенильные полипы
- гиперпластические полипы.

*Аденоматозные полипы* представляют наибольшую опасность с точки зрения возможности малигнизации. По морфологическому строению различают три основные группы аденом: *тубулярные, тубулярно-ворсинчатые и ворсинчатые аденомы (виллезные опухоли)* (рис. 2). Последняя разновидность аденом, как показывает клиническая практика, наиболее часто малигнизируется.

*Риск малигнизации аденом увеличивается:*

- с увеличением ворсинчатого компонента
- с увеличением размера аденомы.

Малигнизация аденом нарастает с увеличением в них

ворсинчатого компонента. Так, при тубулярных аденомах индекс малигнизации равен 5%, при тубулярно-ворсинчатых – 23%, а при ворсинчатых – 41%.

Риск развития злокачественной трансформации в аденоме тесно связан также с ее размерами. Изучение зависимости частоты развития рака в толстой кишке от размеров и морфологического строения аденом позволило получить следующие данные, представленные в табл. 2.

Таблица 2. Зависимость частоты развития рака ободочной кишки от размеров и морфологического строения аденом

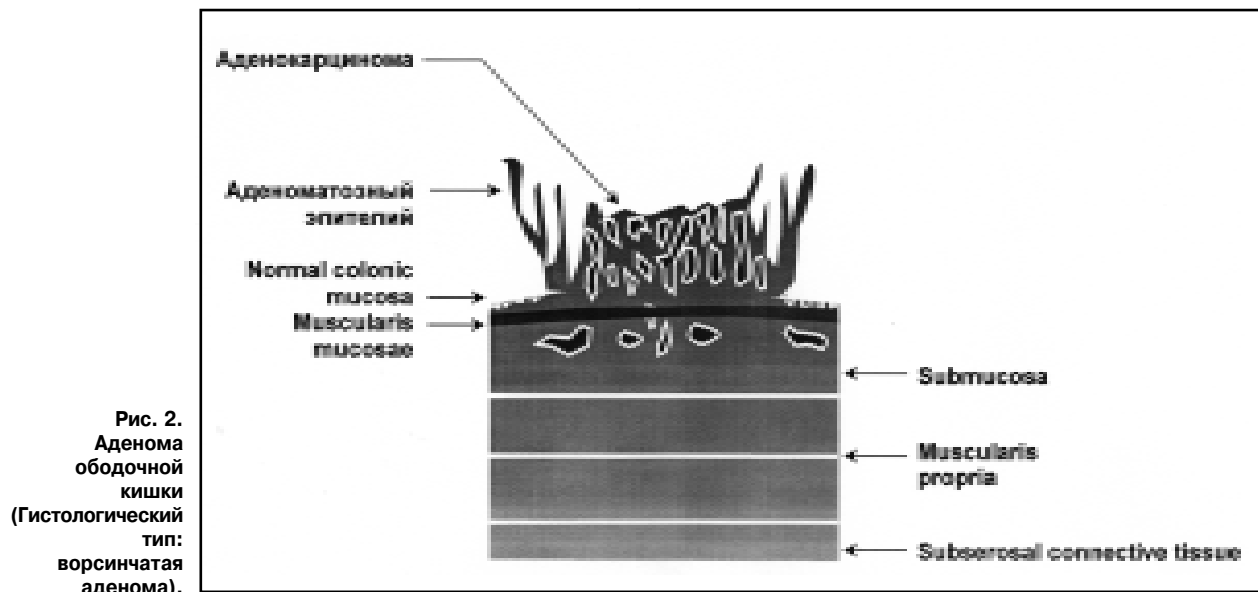
Размер полипа	Морфологическое строение аденомы		
	Тубулярная аденома (%)	Тубулярно-ворсинчатая аденома (%)	Ворсинчатая аденома (%)
< 1 см	1	4	10
1–2 см	10	7	10
> 2 см	35	46	53

Указанные формы аденом представляют последовательные этапы развития, последним из которых является рак. Переход тубулярных аденом в тубулярно-ворсинчатые и ворсинчатые происходит постепенно за определенный период, составляющий в среднем 3–4 года для каждой формы полипа. Для малигнизации также необходимо время, равное в среднем 2–3 годам [Федоров В.Д., 1987]. Таким образом, *трансформация тубулярной аденомы в рак может продолжаться от 10 до 15 лет.*

*Ювенильные полипы*, в отличие от аденоматозных, не имеют выраженной тенденции к озлокачествлению. Для ювенильных полипов характерно:

- превалирование процессов секреции слизи в толстой кишке
- менее выраженная, по сравнению с аденоматозными полипами, пролиферация.

Большая часть *гиперпластических полипов* имеет небольшие размеры (менее 0,5 см). Отношение к ним в настоящее время неоднозначное. Часть исследователей не рассматривают их как предопухоловое заболевание



ободочной кишки, рекомендуют воздерживаться от хирургической операции и ограничиться наблюдением [Мельников Р.А. и др., 1989; Федоров В.Д., 1987]. Вместе с тем тщательное гистологическое исследование гиперпластических полипов ободочной кишки позволяет в 60–70 % случаев выявить элементы тубулярных аденом и рассматривать их как предаденоматозные. Это является основанием для других исследователей рекомендовать активную тактику их удаления. Гиперпластические полипы, расположенные в дистальных отделах толстой кишки, рассматривают так же как маркеры аденоматозных полипов, расположенных проксимальнее. По данным специальных исследований, подобная ситуация имеет место у 30% больных, страдающих гиперпластическими полипами, и ее следует учитывать в клинической практике при выявлении и лечении аденом ободочной кишки [Achkar E., Carey W., 1988].

В группу лиц повышенного риска развития рака ободочной кишки включаются пациенты, страдающие *язвенным колитом*. Злокачественные опухоли у них отмечаются в 8–10 раз чаще, чем у пациентов с другими формами колита (за исключением болезни Крона) и в 20–30 раз чаще, чем в общей популяции. Следует также подчеркнуть, что рак ободочной кишки на фоне язвенного колита развивается в более молодом возрасте, чем у лиц, не имеющих этой патологии. Риск развития опухолевой трансформации увеличивается не столько с возрастом пациента, сколько с длительностью существования колита. Если в первые 10 лет наличия язвенного колита рак ободочной кишки отмечается в 1–6 % наблюдений, то при 20–30-летнем его существовании возрастает до 10–35%.

Для развития рака ободочной кишки на фоне язвенного колита большое значение имеет также его распространенность. При тотальных формах карциномы ободочной кишки отмечаются в 17–19%, при этом опухоли чаще развиваются в поперечной ободочной и правых отделах толстой кишки.

Распознавание колоректального рака, развивающегося на фоне язвенного колита, осложняется тем обстоятельством, что клинически опухоль протекает под мас-

кой колита и не проявляется патогномичными симптомами. Наиболее эффективным методом диагностики подобных раков, по мнению большинства клиницистов, является проведение колоноскопии и выполнение множественных биопсий слизистой оболочки толстой кишки. Такой подход с проведением ежегодной колоноскопии позволяет распознавать у пациентов, страдающих язвенным колитом, ранние карциномы в 30 % случаев [Волков Д.П., 1991].

Основным морфологическим маркером развития рака толстой кишки при язвенном колите является кишечная дисплазия, которая развивается вокруг воспалительного очага. В последующем, при усилении дисплазии, происходит малигнизация эпителия.

*Болезнь Крона ободочной кишки* (гранулематозный колит) по современным оценкам также рассматривается как фактор риска развития рака. Хотя возникновение новообразований наблюдается не так часто, как на фоне язвенного колита, частота кишечной дисплазии и озлокачествления слизистой оболочки при этой патологии в несколько десятков раз выше, чем среди общей популяции. При этом риск развития рака толстой кишки возрастает с увеличением срока существования болезни Крона. Как и при язвенном колите, у пациентов с болезнью Крона опухоли развиваются в более молодом возрасте, нередко локализируются в проксимальных отделах ободочной кишки и носят множественный характер. Развитие рака при болезни Крона связывают с иммунным дефицитом и хроническим воспалением слизистой оболочки толстой кишки.

Пациенты с болезнью Крона нуждаются в таком же ежегодном колоноскопическом скрининге, как и при язвенном колите, с выполнением у них множественных биопсий слизистой оболочки.

*Ранее перенесенные опухоли толстой кишки, женских гениталий и молочной железы*, а также наличие карцином этих локализаций в семейном анамнезе по современным представлениям также являются факторами риска возникновения рака ободочной кишки. Эти факторы выявляются у 23% всех больных раком толстой кишки [Ransohoff D. F., Lang C.A., 1991; Fuch C.S.,

Giovannucci E.L., 1994]. Увеличение частоты колоректального рака среди лиц, имеющих опухоли репродуктивных органов, а также наличие в слизистой оболочке толстой кишки рецепторов эстрогенов и прогестерона позволяет относить опухоли ободочной кишки к группе гормонально-зависимых опухолей. Из этого, однако, не следует, что для лечения может быть рекомендована гормонотерапия.

Следует также отметить, что у женщин, регулярно применяющих гормональные средства контрацепции, в два раза уменьшается частота рака толстой кишки. Это обстоятельство позволяет некоторым авторам считать возможным назначение эстрогенов в группе постменопаузальных женщин для уменьшения риска развития колоректального рака [Paganini-Hill A., 1999]. Это предложение нуждается в подтверждении в условиях популяционных исследований.

### РАННЕЕ ВЫЯВЛЕНИЕ, ИЛИ СКРИНИНГ

Раннее выявление, или скрининг, рака ободочной кишки проводится с помощью следующих методов:

- гемокультный тест
- сигмоидоскопия и колоноскопия.

**Гемокультный тест.** Исследование кала на скрытую кровь (гемокультный тест) является одним из методов скрининга. Основным достоинством этого метода является дешевизна и простота. Основанием для проведения указанного теста является то, что железистые аденомы и рак ободочной кишки в той или иной степени кровоточат.

При проведении скрининга среди формально здорового населения от 2 до 6% обследованных имеют положительный гемокульт-тест. При последующем обследовании лиц, имеющих положительный тест на наличие скрытой крови в кале, рак ободочной кишки выявляется в 5–10%, а железистые аденомы – в 20–40% случаев.

Следует подчеркнуть, что проведение гемокультного теста имеет ряд ограничений. В нормальных условиях постоянная потеря крови из кишечника составляет 2 мл ежедневно. Для того, чтобы тест был надежно положительным, необходима ежедневная потеря крови не менее 20 мл.

*Таким образом, в 50–75% случаев тест бывает ложноположительным. Но главным недостатком этого метода является низкая специфичность, что означает следующее: частота ложноотрицательных результатов этого теста при наличии рака может достигать 50%, а при аденомах ободочной кишки – 70% наблюдений.*

Необходимо также отметить, что опухоли и полипы менее 1–2 см в диаметре также весьма трудно выявляются с помощью этого теста. Кроме того, показано, что опухоли, расположенные в левых отделах ободочной кишки, выявляются с помощью гемокультного теста более легко, чем образования, расположенные в правой половине ободочной кишки. Опухоли, кровоточащие постоянно, также могут давать ложноотрицательные результаты при проведении этого теста в связи с прерывистым поступлением крови в просвет кишечника. *По этим причинам для получения более достоверных результатов при проведении гемокульт-теста рекомендуется производить по 2 мазка в течение каждого из трех дней.*

- Повышению информативности теста способствуют:
- проведение не менее 2 мазков в течение трех дней

- исключение из диеты говядины и овощей, обладающих высокой пероксидазной активностью (редис, хрен, цветная и обыкновенная капуста, томаты, огурцы, грибы, артишоки)

- исключение препаратов, содержащих железо
- исключение высоких доз аскорбиновой кислоты (ложноотрицательный результат).

Несмотря на эти ограничения и недостатки, в ряде исследований показано, что определение скрытого кровотечения с помощью гемокультного теста способно выявлять как аденомы, так и злокачественные новообразования кишечника у лиц, не предъявляющих каких-либо жалоб на дисфункцию кишечника. К настоящему времени в США проведено более десяти контролируемых рандомизированных исследований, которые продемонстрировали влияние этого метода скрининга на снижение заболеваемости и смертности при раке толстой кишки. *Смертность от рака ободочной кишки при проведении ежегодного скрининга с использованием гемокультного теста может быть снижена на 30%* [Bertario L. et al., 1999].

Обследование лиц после положительных гемокульт-тестов (в том числе при ложноположительных результатах) значительно повышает частоту выявления аденом и опухолей толстой кишки на ранних стадиях.

Необходимо учитывать и экономическую сторону некоторых методов скрининга рака ободочной кишки. Так, если тотальная колоноскопия толстой кишки стоит \$1300, сигмоидоскопия – \$325, то проведение гемокульт-теста – всего лишь \$15.

**В настоящее время Американское противораковое общество и Американская ассоциация врачей рекомендуют использовать этот тест у лиц старше 50 лет, не имеющих факторов риска развития рака толстой кишки, и у лиц старше 40 лет с наличием факторов риска.**

**Сигмоидоскопия и колоноскопия.** Обоснованием этого метода является положение, что рак в толстой кишке развивается чаще всего на фоне аденом, а также то обстоятельство, что значительная часть опухолей и аденом в сигмовидной кишке доступны при проведении сигмоидоскопии. При использовании современных гибких сигмоидоскопов длиной 60 см удается выявить 55% аденом и карцином сигмовидной и прямой кишки, развивающихся de novo. Чувствительность этого метода составляет 85%.

Как показали исследования, сигмоидоскопия может быть использована как метод скрининга. Так, было установлено, что с помощью этого метода удается выявить одну карциному на 450 человек, подвергавшихся скринингу. При этом 80% раков было выявлено в стадиях Duke's A и B, а 15-летняя выживаемость составила 90% [Eddy D.M., 1990].

В настоящее время Американская ассоциация врачей рекомендует проведение сигмоидоскопии каждые 3–5 лет, начиная с 50-летнего возраста у лиц, не предъявляющих жалоб на дисфункцию кишечника.

Очевидно, однако, что при использовании сигмоидоскопии удается осмотреть только часть толстой кишки. Остальные отделы могут быть обследованы при тотальной **колоноскопии либо при рентгенологическом исследовании толстой кишки с двойным контрастированием.**

Колоноскопия и рентгенологическое исследование толстой кишки являются более предпочтительными и точными методами скрининга, чем гемокульт-тест и сигмоидоскопия. Однако возможность использования этих методик для широкого скрининга является сомнительной из-за их большей сложности и высокой стоимости. Поэтому многие специалисты рекомендуют ограничиться применением указанных методов в первую очередь среди лиц, имеющих высокий риск развития рака и аденом ободочной кишки и в возрасте старше 50 лет.

**Различные методы скрининга рекомендуются проводить с разной периодичностью в зависимости от степени риска среди групп населения. Так, среди лиц старше 50 лет и не имеющих факторов риска развития колоректального рака, считается достаточным проведение гемокульт-теста 1 раз в год. Выполнение сигмоидоскопии гибким сигмоидоскопом в этой группе рекомендуется каждые 3–5 лет. Рентгенологическое исследование толстой кишки с двойным контрастированием следует производить каждые 5–10 лет, либо каждые 10 лет выполнять колоноскопию.**

Эти рекомендации для проведения скрининга разработаны Американской академией семейных врачей [Read T.E., Kodner I.J., 1999].

**Скрининг среди лиц с факторами риска следует начинать в более раннем возрасте, и он должен быть основан на учете индивидуального риска развития рака. Группы населения, имеющие высокий риск развития рака, например, при наследственном неполитозном колоректальном раке или семейном диффузном полипозе, должны подвергаться генетическому консультированию для выявления других локализаций карцином и проведения более интенсивного скрининга, начиная с 35–40-летнего возраста. Сигмоидоскопия либо коло-**

**носкопия подобным пациентам должна выполняться ежегодно** [Markowitz A.J., Winawer S.J., 1999].

В нашей стране до последнего времени большой популярностью для раннего выявления рака пользуется идея формирования так называемых «групп риска». В основе её лежит представление о том, что с помощью специальных вопросников или компьютерных программ возможно выделение части популяции, в которой будет выявляться большинство опухолей. При формировании подобных групп учитывается наличие или отсутствие известных факторов риска, которые по замыслу исследователей позволят ограничиться обследованием, например, 20% населения и при этом выявлять не менее 80% всех раков. Проблема, однако, состоит в том, что до настоящего времени неизвестны факторы риска, которые обладали бы подобным относительным риском (они должны увеличивать вероятность развития заболевания в 100 раз и более). Наиболее значимые из известных факторов увеличивают этот показатель не более чем в 5–10 раз. **Это означает, что пока неизвестны более значимые факторы риска, скринингу с целью раннего выявления рака ободочной кишки должно подвергаться все население. При этом частота обследования определяется с учетом наличия известных факторов.**

В настоящее время активно ведется поиск различных молекулярных и компьютерных технологий скрининга, которые могут явиться альтернативой колоноскопии и рентгенологического исследования кишки после их внедрения в клиническую практику [Levin T.R., 1999]. Примером может быть компьютерная томографическая и магнитно-резонансная колонография, с помощью которых получают двух- или трехмерное изображение ободочной кишки. Широкое применение этих методик для проведения скрининга пока ещё сдерживается их высокой стоимостью [Sonnenberg A. et al., 1999].

## ЛИТЕРАТУРА

1. Волков Д.П. Риск колоректального рака у больных с патологией органов желудочно-кишечного тракта // *Вопр. онкол.* – 1991. – № 1. – С. 3–10.
2. Злокачественные новообразования в России в 1997 году (заболеваемость и смертность) // Под ред. В.И. Чиссова, В.В. Старинского, Л.В. Ременник. М. – 1999. – 288 с.
3. Злокачественные новообразования в Санкт-Петербурге в 1996 году (заболеваемость, смертность, летальность, выживаемость) // Под ред. проф. В.М. Мерабишвили. – СПб, 1999.
4. Мельников Р.А., Ковалев В.А., Правосудов И.В. Полипы и рак толстой кишки // *Хирургия.* – № 5. – С. 101–102.
5. Позжариский К.М. «Спорные» неясные вопросы морфогенеза рака толстой и прямой кишки. // *Арх. патологии.* – 1978. – Вып. №5. – с.76–84.
6. Федоров В.Д. О лечебной тактике при полипах толстой кишки // *Хирургия.* – 1987. – № 1. – с.82–86.
7. Achkar E., Carey W. Small polyps found during fiberoptic sigmoidoscopy in asymptomatic patients // *Ann. Intern. Med.* – 1988. – Vol.109. – P. 880–883.
8. Bertario L. Reducing colorectal cancer mortality by repeated faecal occult blood test: a nested case-control study // *Eur. J. Cancer.* – 1999. – Vol. 35. – P. 973–977.
9. Eddy D. M. Screening for colorectal cancer // *Ann. Intern. Med.* – 1990. – Vol. 113. – P.373–384.
10. Helm J. F., Sandler R. S. Colorectal cancer screening // *Med. Clin. North Am.* – 1999. – Vol. 83. 1403–1422.
11. Levin T. R. Colorectal screening: new opportunities // *Surg. Oncol. Clin. N. Am.* – 1999. – Vol. 8. 673–691.
12. Markowitz A.J., Winawer S.J. Screening and surveillance for colorectal cancer // *Semin. Oncol.* – Vol. 26. – P. 485–498.
13. Paganini-Hill A. Estrogen replacement therapy and colorectal cancer risk in elderly women // *Dis. Colon Rectum.* – 1999. – Vol.42. – P. 1300–1305.
14. Pozzharisski K.M., Chepik O.F. The oncological characteristics of colonic polyps in humans in view of morphogenesis of experimental intestinal tumors // *Tumor Res.* – 1978. – Vol. 13.40–56.
15. Read T.E., Kodner I.J. Colorectal cancer: risk factors and recommendations for early detection // *Am. Fam. Physician.* – 1999. – Vol. 59. – P. 3083–3093.
16. Schrag D., Weeks J. Costs and cost-effectiveness of colorectal cancer prevention and therapy // *Semin. Oncol.* – 1999. – Vol. 26. – P. 561–568.
17. Sonnenberg A., Delco F., Bauerfeind P. Is virtual colonoscopy a cost-effective option to screen for colorectal cancer? // *Am. J. Gastroenterol.* – 1999. – Vol. 94. – P. 2268–2274.
18. Todor V., Chirila D., Tompa S. Familial colorectal cancer. The Lynch syndrome. // *Chirurgia (Bucur).* – 1998. – Vol. 93. – P. 427–432.