

РАК ОБОДОЧНОЙ КИШКИ: стандартное обследование для оценки степени распространения и выбор лечебной тактики с учетом предоперационной стадии заболевания

Канд. мед. наук М.Б. Стенина

СТАДИРОВАНИЕ

Определение стадии онкологического заболевания является чрезвычайно важным этапом в диагностике, поскольку, с одной стороны, позволяет оптимально планировать лечебные мероприятия у конкретного больного, а, с другой стороны, несет ценную информацию для последующей статистической обработки клинического материала (эпидемиология, анализ результатов лечения, прогностические факторы и т. д.).

Существует несколько классификаций рака ободочной кишки: классификация TNM, Duke's и Astler-Coller. Наиболее часто используются первые две.

В традиционной классификации TNM показатель T отражает глубину проникновения первичной опухоли в стенку кишки, N – состояние регионарных лимфоузлов, M – наличие или отсутствие отдаленных метастазов (рис.1).

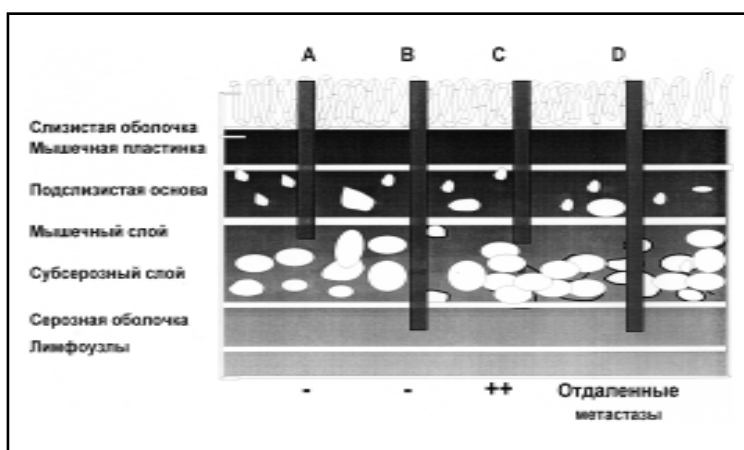


Рис. 1.
Колоректальный
рак.
Классификация
Duke's.

Приводим подробно последний вариант этой классификации [4]:

T (первичная опухоль):

T_x – первичная опухоль не может быть оценена;

T_0 – нет признаков опухолевого роста;

T_{is} – carcinoma in situ;

T_1 – опухоль распространяется на подслизистый слой;

T_2 – опухоль распространяется на мышечный слой;

T_3 – опухоль проникает через мышечный слой в подслизистую оболочку или в не покрытые брюшиной периколярные ткани;

T_4 – опухоль прорастает висцеральную брюшину или распространяется на другие органы и ткани.

N (регионарные лимфатические узлы):

N_x – состояние регионарных лимфатических узлов не может быть оценено;

N_0 – метастазы в регионарные лимфоузлы отсутствуют;

N_1 – метастазы в 1–3 периколярных лимфоузлах;

N_2 – метастазы в 4 и более периколярных лимфоузлах;

N_3 – метастазы в лимфоузлах по ходу сосудистого ствола.

M (отдаленные метастазы):

M_x – наличие отдаленных метастазов не может быть оценено;

M_0 – отдаленные метастазы отсутствуют;

M_1 – имеются отдаленные метастазы.

Группировка по стадиям осуществляется следующим образом:

Стадия 0 $T_{is}N_0M_0$

Стадия I	$T_1 N_0 M_0$ $T_2 N_0 M_0$
Стадия II	$T_3 N_0 M_0$ $T_4 N_0 M_0$
Стадия III	любая $T N_1 M_0$ любая $T N_2 M_0$ любая $T N_3 M_0$
Стадия IV	любая T любая N M_1

Нетрудно заметить, что в классификации рака ободочной кишки, в отличие от классификационных систем при других солидных опухолях, мало учитываются размеры первичной опухоли, имеет значение лишь глубина инвазии её в стенку кишки.

Недостатками этой классификации являются:

- невозможность оценить резидуальную опухоль после хирургического вмешательства;
- гетерогенность категории T_4 , в которую формально входят как опухоли с перфорацией висцеральной брюшины, имеющие явно плохой прогноз, так и случаи прорастания опухоли в соседние органы, являющиеся прогностически более благоприятными, если удастся выполнить удаление опухоли единым блоком.

Классификация TNM постоянно совершенствуется специально созданным комитетом.

Наряду с этой классификацией, в Западной Европе и странах Северной Америки до сих пор используется и самая первая классификация, созданная Duke's еще в 1932 г. (рис. 2).

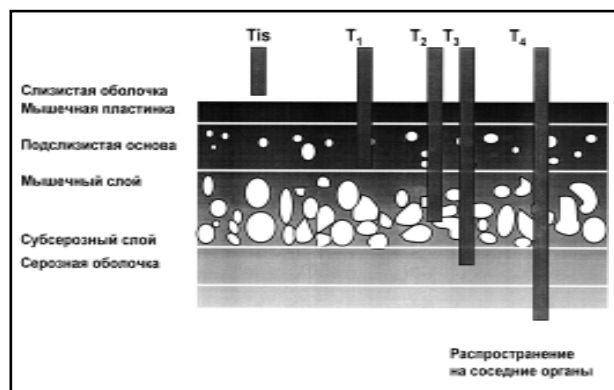


Рис. 2. Колоректальный рак. TNM классификация, определение категории Т (первичная опухоль).

Соотношение между классификациями TNM и Duke's представлено ниже:

A	$T_1 N_0 M_0$	C	любая $T N_1 M_0$
	$T_2 N_0 M_0$		любая $T N_2 M_0$
B	$T_3 N_0 M_0$	D	любая T, любая N M_1
	$T_4 N_0 M_0$		

Эта классификация также имеет ряд недостатков:

- не позволяет учитывать информацию, полученную в процессе операции;
- крайне разнородна категория C, в которую формально попадают пациенты различных прогностических групп.

Тем не менее каждый больной раком ободочной кишки должен быть отнесен к той или иной стадии как после первичного обследования, так и после операции (если таковая производилась) с гистологическим исследованием.

ОБСЛЕДОВАНИЕ

Приступая к обследованию больного с подозрением на наличие злокачественной опухоли ободочной кишки, следует четко представлять себе цели этого обследования.

Во-первых, необходимо уточнить локализацию первичного очага. Для этого выполняются колоноскопия и рентгенологическое исследование толстой кишки с двойным контрастированием.

Во-вторых, всегда нужно стремиться к получению морфологического диагноза еще до операции. Правда, некоторые считают, что рак ободочной кишки в большинстве случаев имеет характерную рентгенологическую и эндоскопическую картину, поэтому при наличии технических трудностей можно не стремиться к получению морфологической верификации диагноза, поскольку доброкачественные опухоли больших размеров, которые могут быть ошибочно расценены при рентгенографии как злокачественные, также должны быть удалены хирургически.

В-третьих, чрезвычайно ценной является информация о местном распространении опухолевого процесса, в том числе прорастании в соседние органы.

В-четвертых, следует помнить, что примерно у 5% больных колоректальным раком на момент установления диагноза имеется более одного первичного очага, а 30% пациентов имеют также синхронный аденоматоз кишки, который подвержен малигнизации.

В-пятых, проведенное обследование должно дать информацию об отдаленных метастазах. Следует учитывать тот факт, что около половины больных при первом обращении к врачу уже имеют клинически определяемые проявления заболевания за пределами первичного очага, чаще в печени. Хотя **наличие отдаленных метастазов не исключает оперативного вмешательства, информация о них крайне важна для планирования объема операции и последующего консервативного лечения.**

Обследование больного с подозрением или установленным диагнозом рака ободочной кишки, как впрочем и любого другого пациента, необходимо начать с выяснения анамнестических данных, общего осмотра, пальпации и перкуссии. Эти простые и доступные любому врачу методы могут дать информацию не только о первичном очаге, если его удастся пальпаторно определить в брюшной полости, но и о метастазах в периферические лимфоузлы или мягкие ткани, а также позволят заподозрить наличие опухолевого плеврита.

Неотъемлемой и наиболее информативной частью обследования безусловно являются инструментальные и лабораторные методы диагностики.

Алгоритм обследования больного с подозрением на опухоль толстой кишки представлен ниже.

АНАМНЕЗ:

- наличие у ближайших родственников рака толстой кишки, полипов или других злокачественных опухолей;
- наличие специфических жалоб.

ОСМОТР И КЛИНИЧЕСКОЕ ОБСЛЕДОВАНИЕ:

- осмотр кожных покровов и слизистых оболочек;
- пальпация периферических лимфоузлов;
- пальпация органов брюшной полости (асцит, гепа-

томегалия, опухолевые образования в брюшной полости);

- перкуссия и аускультация легких;
- пальцевое исследование прямой кишки;
- у женщин – осмотр молочных желез и консультация гинеколога.

ЛАБОРАТОРНЫЕ ДАННЫЕ:

- общий и биохимический анализы крови;
- РЭА;

ИНСТРУМЕНТАЛЬНОЕ ОБСЛЕДОВАНИЕ:

- тотальная колоноскопия;
- ирригоскопия;
- рентгенография органов грудной клетки;
- УЗИ органов брюшной полости;
- КТ органов брюшной полости (по показаниям);
- сканирование костей (рентгенография костей по показаниям);
- КТ головного мозга (при наличии неврологических симптомов).

Основными инструментальными методами обследования этой категории больных являются *рентгенологический, эндоскопический и ультразвуковой*.

РЕНТГЕНОЛОГИЧЕСКИЕ МЕТОДЫ

Исследование толстой кишки при подозрении на опухоль чаще всего производится с помощью *контрастной (бариевой) клизмы (ирригоскопия)*. Это исследование не может быть заменено так называемым «досмотром толстой кишки» на следующий день после приема контрастной взвеси per os, так как последнее позволяет оценить лишь функцию кишечника и может привести к грубым диагностическим ошибкам. Между тем даже бариевая клизма не всегда позволяет диагностировать опухоли небольших размеров, в связи с чем постепенно утрачивает свое диагностическое значение [2].

Более чувствительной методикой является *ирригоскопия с двойным контрастированием*, при которой сначала в просвет кишки вводится бариевая взвесь, а затем исследуемый орган раздувается воздухом. Этот метод позволяет выявлять даже аденомы небольших размеров. Однако определенные диагностические сложности могут возникать при локализации опухоли в слепой кишке.

Обзорная рентгенография брюшной полости имеет значение лишь в urgentных ситуациях (при подозрении на кишечную непроходимость или перфорацию) и, как правило, не используется при плановом обследовании больного.

Компьютерная томография (КТ) является важным современным методом первичного обследования больных раком ободочной кишки, так как позволяет оценить:

- местное распространение опухоли, в том числе прорастание ее в прилежащие к кишке органы;
- наличие отдаленных метастазов (включая вовлечение забрюшинных и мезентериальных лимфатических узлов, а также печени).

Для повышения чувствительности КТ используется дополнительное контрастирование, которое особенно эффективно при исследовании паренхиматозных органов [6]. В спорных случаях (при неоднозначной трактовке очаговых изменений в печени) возможно выполнение пункционной биопсии органа под контролем КТ.

Ультразвуковое исследование (УЗИ) брюшной полости широко используется как для предоперационного обследования, так и для последующего наблюдения за больными. Использование этого метода в ряде случаев позволяет получить информацию о состоянии печени и забрюшинных лимфоузлов. Следует, однако, помнить, что **этот метод менее чувствителен по сравнению с КТ, т. е. чаще дает ложноположительные и ложноотрицательные результаты. Поэтому при возможности выполнения КТ предпочтение следует отдавать именно этому методу.**

В объем диагностических процедур, независимо от местного статуса опухоли, должна быть включена **рентгенография органов грудной клетки**, которая позволяет оценить состояние органов грудной полости, в том числе и с точки зрения их метастатического поражения.

ЭНДОСКОПИЧЕСКОЕ ИССЛЕДОВАНИЕ (КОЛОНОСКОПИЯ)

Несомненными достоинствами этого метода являются:

- прямая визуальная оценка распространения опухоли в просвете кишки;
- возможность выполнения биопсии опухоли;
- большая чувствительность по сравнению с двойным контрастированием при выявлении небольших по размеру аденом;
- возможность удаления полипов.

Колоноскопия и ирригоскопия с двойным контрастированием не являются взаимоисключающими методами: оптимальным, с точки зрения диагностических возможностей, считается их сочетание.

ОПУХОЛЕВЫЕ МАРКЕРЫ

Следует подчеркнуть, что *нет строго специфичных для колоректального рака опухолевых маркеров*. Повышение уровня *раковоэмбрионального антигена (РЭА)* может наблюдаться не только при раке толстой кишки, но и при опухолях молочной железы, легких, поджелудочной железы, яичников и аденокарциномах других локализаций. При этом степень повышения РЭА коррелирует не столько с массой опухоли, сколько со степенью дифференцировки опухолевых клеток, и больные с низкодифференцированными опухолями могут иметь нормальный уровень этого маркера. Высокий исходный уровень РЭА служит косвенным признаком неблагоприятного прогноза.

Уровень РЭА отражает также эффективность лечения, хотя при этом следует иметь в виду, что примерно у 20% больных снижение наблюдается несмотря на прогрессирование болезни (теоретически это объясняется превалированием в опухоли недифференцированных элементов) [5].

К другим маркерам рака толстой кишки относятся СА-19-9 и СА-50. Они высоко информативны при диагностике первичной опухоли, а их значение в раннем выявлении рецидивов до конца не определено.

Следует еще раз подчеркнуть, что содержание сывороточных маркеров не имеет самостоятельного значения в диагностике и оценке степени распространения болезни и в большей степени содержит информацию о прогностических харак-

теристиках опухоли; этот метод может быть использован при динамическом наблюдении за больными, а также для оценки эффективности терапии.

Исследование кала на скрытую кровь не имеет большого практического значения, так как на результаты этого анализа влияет слишком много факторов, не связанных с болезнью, например, характер пищевых продуктов, кровотечения других локализаций (из десен, полипов, дивертикулов, телеангиоэктазий, геморроидальных узлов и т. д.). Более того, при наличии злокачественной опухоли ободочной кишки этот тест бывает отрицательным, так как опухоль может не кровоточить вовсе или кровоточить в подслизистый слой. Кроме того, бактериальная флора кишечника способна превращать гемоглобин в порфирин, который не определяется с помощью данного теста [1, 3]. Учитывая низкую информативность метода, а также тот факт, что грамотное проведение теста требует тщательной подготовки больного на протяжении нескольких дней, использование этого метода не представляется целесообразным.

СКАНИРОВАНИЕ КОСТНОЙ СИСТЕМЫ

Хотя метастазирование рака ободочной кишки в кости нетипично, тщательное обследование первичного больного, в том числе и исключение метастатического поражения костей, является, на наш взгляд, необходимым. При наличии, по данным сканирования, очагов накопления изотопа в костях должна быть выполнена рентгенография подозрительных отделов скелета. Только при рентгенологическом подтверждении их опухолевой природы очаг считается метастатическим. В противном случае при стадировании процесса эти очаги не учитываются, однако больному целесообразно выполнить повторное сканирование и рентгенографию костей через несколько месяцев после операции.

Кроме определения степени распространения болезни, должно быть **оценено также функциональное состояние сердечно-сосудистой и дыхательной систем**, поскольку эта информация учитывается при планировании лечения, особенно, если предполагается оперативное вмешательство.

Таким образом, обследование первичного больного с подозрением на рак ободочной кишки включает целый ряд инструментальных и лабораторных методов. Безусловно, точное стадирование процесса в большинстве случаев возможно только после оперативного вмешательства, поскольку требует оценки глубины проник-

новения опухоли в стенку кишки и информации о состоянии регионарных лимфатических узлов.

Сегодня принята следующая **лечебная тактика с учетом предоперационной степени распространения опухоли:**

0 стадия

Иссечение опухолевого очага или полипа в пределах здоровых тканей

I стадия (Duke's A)

Хирургическое лечение

II стадия (Duke's B)

- Хирургическое лечение

- Адьювантная терапия отдельным больным с плохим прогнозом и высоким риском рецидива заболевания

III стадия (Duke's C)

- Хирургическое лечение

- Адьювантная терапия

IV стадия (Duke's D)

- Хирургическое лечение:

- удаление первичной опухоли или наложение обходного анастомоза в случае невозможности удаления опухоли;

- удаление изолированных отдаленных метастазов (печень, яичники, легкие)

- Химиотерапия

- Лучевая терапия

Сегодня нет однозначных рекомендаций относительно целесообразности проведения предоперационной лучевой и химиотерапии у больных раком ободочной кишки, поэтому фактически принципиальной на предоперационном этапе является информация о наличии отдаленных метастазов, поскольку таким больным (а также ослабленным пациентам и больным с серьезной сопутствующей патологией) не показано радикальное оперативное лечение и целесообразно паллиативное вмешательство, после которого возможно проведение лучевой или химиотерапии. Следует подчеркнуть, что **в настоящее время считается общепринятым, что отдаленные метастазы не должны быть противопоказанием к хирургическому лечению, в том числе к удалению первичной опухоли**, по следующим причинам:

- наличие первичной опухоли может в дальнейшем создать угрозу кишечной непроходимости или кровотечения

- после циторедуктивных операций уменьшается объем опухолевой массы в организме, что повышает эффективность лекарственного лечения.

ЛИТЕРАТУРА

1. Aldercreutz H. et al. Five guaiac based tests for fecal occult blood in faces compared in vitro and in vivo. *Scandinavian Journal of Clinical and Laboratory Investigation*, 1984, 44: 519-28.
2. Fork FT. Diagnostic procedures in colorectal cancer: barium enema or colonoscopy? or both? 1987, 13:147-9.
3. Goldschmidt M, et al. Measurements of degraded fecal hemoglobin by HemoQuant to estimate the gastrointestinal site of occult bleeding. *Gastroenterology*, 1986, 90: 1431.
4. Handbook for staging of cancer (from the manual for staging of cancer, 4th edition). American Joint Committee on Cancer. J.B. Lippincot Company.
5. Northover JMA. Carcinoembryogenic antigen and recurrent colorectal cancer. *Gut*, 1986, 29, 95-8.
6. Read W et al. Ethiodizade oil emulsion enhanced computerized tomography in the preoperative assessment of metastases to the liver from the colon and the rectum Surgery, Gynecology and Obstetrics, 1986, 162: 131-6.
7. Williams NS, Northover JMA, Arnott SJ, Jeremy RJ. Colorectal tumors: in Oxford textbook of Oncology edited by M.Peckham, HPinedo, U.Veronesi, 1995, vol.1, 1133-1168.